

---

**Marcelo Tadeu Caiero**

**Estudo da expressão do VEGF no tumor de células gigantes ósseo**

Tese apresentada à Faculdade de  
Medicina da Universidade de São Paulo  
para obtenção do Título de Doutor em  
Ciências

Programa de Ciências do Sistema  
Musculoesquelético

Orientador: Prof. Dr. Olavo Pires de  
Camargo

**São Paulo  
2019**

---

**Dados Internacionais de Catalogação na Publicação (CIP)**

Preparada pela Biblioteca da  
Faculdade de Medicina da Universidade de São Paulo

©reprodução autorizada pelo autor

Caiero, Marcelo Tadeu

Estudo da expressão do VEGF no tumor de células gigantes ósseo / Marcelo Tadeu Caiero. -- São Paulo, 2019.

Tese(doutorado)--Faculdade de Medicina da Universidade de São Paulo.

Programa de Ciências do Sistema Musculoesquelético.

Orientador: Olavo Pires de Camargo.

Descritores: 1.Tumor de células gigantes do osso  
2.VEGF 3.Metástase pulmonar 4.Recidiva

USP/FM/DBD-455/19

Responsável: Erinalva da Conceição Batista, CRB-8 6755

## DEDICATÓRIA

Aos meus pais, Cida e Carlos, pela Vida, pelos ensinamentos e por sempre estarem ao meu lado.

À minha esposa Renata, pelo apoio e pela compreensão.

Aos meus filhos, Maurício e Helena, por serem determinantes em dar sentido à minha jornada.

## AGRADECIMENTOS

Professor Doutor Olavo Pires de Camargo, Professor Titular do Departamento de Ortopedia e Traumatologia da Faculdade de Medicina da Universidade de São Paulo, que me fez trilhar esta fantástica especialidade que é a Oncologia Ortopédica; que me ajudou a ser médico assistente do IOT; que me recebeu em seu grupo e me ensinou muito, tanto a parte técnica, como a parte humana; que se transformou em amigo e exemplo a ser seguido.

Professor Doutor Tarcísio Eloy Pessoa de Barros Filho, Professor Titular do Departamento de Ortopedia e Traumatologia da Faculdade de Medicina da Universidade de São Paulo e atual Diretor da Faculdade de Medicina da Universidade de São Paulo, meu agradecimento pelo inestimável apoio à minha formação profissional e acadêmica.

Professor Doutor Gilberto Luis Camanho, Professor Titular do Departamento de Ortopedia e Traumatologia da Faculdade de Medicina da Universidade de São Paulo, pelo enorme apoio recebido e por ser uma referência para mim como profissional.

Professor Doutor Alberto Tesconi Croci, meu agradecimento pelo ensino da Oncologia Ortopédica, pela referência no tratamento dos pacientes e pelo rigor e clareza no pensamento científico.

Dr. André Mathias Baptista, chefe do grupo de Oncologia Ortopédica do Instituto de Ortopedia e Traumatologia da Faculdade de Medicina da Universidade de São Paulo, amigo que esteve ao meu lado nas horas difíceis do início da minha jornada como oncologista ortopédico, ensinando, dando preciosos conselhos e sendo um exemplo de profissionalismo.

Dr. André Ferrari de França Camargo, médico assistente do grupo de Oncologia Ortopédica do Instituto de Ortopedia e Traumatologia da Faculdade de Medicina da Universidade de São Paulo, pela amizade e tratamento aos pacientes.

Dr. Daniel César Seguel Rebolledo e Dr. Luiz Filipe Marques Correia, médicos assistentes ortopedistas do Instituto do Câncer do Estado de São Paulo, que colaboraram com o tratamento de vários dos pacientes apresentados nesta tese.

Dr. Juan Pablo Zumarraga, colega de trabalho por muitos anos e amigo, pela dedicação com o grupo de Oncologia Ortopédica.

Dra. Claudia Regina Gomes Cardim Mendes de Oliveira, Chefe do Serviço de Anatomia Patológica do Instituto de Ortopedia e Traumatologia da Faculdade de Medicina da Universidade de São Paulo, pela enorme e inestimável ajuda na leitura, classificação e interpretação das lâminas, trabalho árduo e imprescindível para a realização desta tese.

Dra. Renee Zon Filippi, patologista do Serviço de Anatomia Patológica do Instituto de Ortopedia e Traumatologia da Faculdade de Medicina da Universidade de São Paulo, pelo apoio e contribuição com novas ideias.

Ângela Batista Gomes dos Santos, do Laboratório de Imunohistoquímica da Faculdade de Medicina da Universidade de São Paulo que, pacientemente e com muito profissionalismo, realizou as reações imunohistoquímicas deste trabalho.

Andressa da Costa Santos Souza e Camila Gomes da Rocha Agostini, bibliotecárias do Serviço de Biblioteca do IOT – HC – FMUSP pela enorme dedicação e presteza na pesquisa dos artigos, formatação do texto e orientações que foram de inestimável valia na confecção da tese.

Tania Maria Borges e Rosana Moreno Costa, secretárias do Serviço de Pós-Graduação do Departamento de Ortopedia e Traumatologia da Faculdade de Medicina da Universidade de São Paulo, pela ajuda fundamental em manter-me como aluno da pós-graduação.

Henry Dan Kiyomoto que me assessorou enormemente na análise estatística e suportou com paciência minhas perguntas elementares.

Residentes de quarto e quinto ano do grupo de Oncologia Ortopédica, os que ainda estão e os que já terminaram os seus estágios, pela amizade, auxílio no dia a dia com os pacientes, e pelas perguntas que me obrigaram a estudar cada vez mais.

Funcionários do Serviço de Arquivo Médico, na pessoa do seu Diretor Ezequiel Reis de Santana, pela enorme e sempre prestativa contribuição no levantamento dos prontuários.

Funcionários do IOT-FMUSP sem os quais a Instituição não funcionaria.

Pacientes que confiaram suas vidas e sua saúde ao IOT, sem os quais esta tese simplesmente não existiria.

## NORMALIZAÇÃO ADOTADA

Esta dissertação está de acordo com as seguintes normas, em vigor no momento desta publicação: Referências: adaptado de *International Committee of Medical Journals Editors* (Vancouver).

Universidade de São Paulo. Faculdade de Medicina. Divisão de Biblioteca e Documentação. *Guia de apresentação de dissertações, teses e monografias*. Elaborado por Anneliese Carneiro da Cunha, Maria Julia de A. L. Freddi, Maria F. Crestana, Marinalva de Souza Aragão, Suely Campos Cardoso, Valéria Vilhena. 3a ed. São Paulo: Divisão de Biblioteca e Documentação; 2011.

Abreviaturas dos títulos dos periódicos de acordo com *List of Journals Indexed in Index Medicus*.

Sociedade Brasileira de Anatomia. Terminologia anatômica. São Paulo: Ed. Manole Ltda.; 2001.

---

**SUMÁRIO**

Lista de Figuras

Lista de Tabelas

Lista de Quadros

Lista de Abreviaturas

**RESUMO****ABSTRACT**

<b>1</b>	<b>INTRODUÇÃO.....</b>	<b>2</b>
1.1	Tumor de células gigantes ósseo.....	2
1.2	VEGF - <i>Vascular endothelial growth factor</i> .....	9
1.3	A importância da angiogênese no desenvolvimento dos tumores.....	14
<b>2</b>	<b>OBJETIVOS.....</b>	<b>18</b>
2.1	Objetivo primário.....	18
2.2	Objetivos secundários.....	18
<b>3</b>	<b>REVISÃO DA LITERATURA.....</b>	<b>20</b>
<b>4</b>	<b>MÉTODOS.....</b>	<b>30</b>
4.1	Crítérios de inclusão.....	30
4.2	Crítérios de exclusão.....	30
4.3	Levantamento de prontuário.....	30
4.4	Classificação radiográfica.....	31
4.5	Análise estatística.....	32
4.6	Método para avaliar expressão do VEGF.....	32
4.7	Composição dos grupos de acordo com a expressão de VEGF.....	35
<b>5</b>	<b>RESULTADOS.....</b>	<b>37</b>
<b>6</b>	<b>DISCUSSÃO.....</b>	<b>64</b>
<b>7</b>	<b>CONCLUSÃO.....</b>	<b>81</b>
<b>8</b>	<b>ANEXOS.....</b>	<b>83</b>
<b>9</b>	<b>REFERÊNCIAS.....</b>	<b>88</b>

Apêndice



## LISTA DE FIGURAS

Figura 1 – Tipos de VEGF e interação com receptores específicos.....	12
Figura 2 – Expressão de VEGF positiva, porém menor que 25% das células e intensidade fraca. Caso 34. A: aumento de 10x; B: aumento de 20x; C: aumento de 40x.....	47
Figura 3 – Expressão de VEGF positiva entre 25% e 50% das células e intensidade moderada. Caso 30. A: aumento de 10x; B: aumento de 20x; C: aumento de 40x.....	48
Figura 4 – Expressão de VEGF acima de 50% das células e grande intensidade. Caso 71. A: aumento de 10x; B: aumento de 20x; C: aumento de 40x.....	49

**LISTA DE TABELAS**

Tabela 1 – Distribuição de frequência, absoluta e relativa (%), do gênero.....	37
Tabela 2 – Distribuição de frequência, absoluta e relativa (%), da faixa etária...	38
Tabela 3 – Distribuição de frequência, absoluta e relativa (%), da localização do TCG de acordo com a localização em membro inferior, membro superior e esqueleto axial.....	38
Tabela 4 – Distribuição de frequência, absoluta e relativa (%), do tamanho do tumor.....	40
Tabela 5 – Distribuição da frequência, absoluta e relativa (%), dos casos em relação à classificação radiográfica de acordo com Campanacci.....	40
Tabela 6 – Relação entre o tipo de ressecção e a classificação de Campanacci	41
Tabela 7 – Distribuição da recidiva de acordo com a localização anatômica.....	42
Tabela 8 – Distribuição de frequência, absoluta e relativa (%), da localização do TCG em membro inferior, membro superior e a recidiva local.....	42
Tabela 9 – Relação entre a localização do TCG na região distal do rádio e o desenvolvimento de recidiva local.....	43
Tabela 10 – Relação entre a localização do TCG na região proximal do úmero e o desenvolvimento de recidiva local.....	43
Tabela 11 – Distribuição de frequência, absoluta e relativa (%), da presença de fratura patológica prévia a cirurgia definitiva segundo a classificação de Campanacci.....	44
Tabela 12 – Distribuição dos casos de acordo com a porcentagem de células que expressaram VEGF.....	45
Tabela 13 – Distribuição dos casos de acordo com a intensidade de expressão de VEGF.....	46
Tabela 14 – Distribuição dos casos de acordo com a expressão total de VEGF (porcentagem de células + intensidade de expressão).....	46
Tabela 15 – Distribuição dos casos de acordo com a pontuação de VEGF levando em consideração o corte de 25%.....	50

Tabela 16 – Distribuição dos casos de acordo com a pontuação de VEGF levando em consideração o corte de 0%.....	50
Tabela 17 – Distribuição de frequência, absoluta e relativa (%), do gênero segundo a expressão de VEGF utilizando o corte de 25%.....	51
Tabela 18 – Distribuição de frequência, absoluta e relativa (%), do gênero segundo a expressão de VEGF utilizando o corte de 0%.....	51
Tabela 19 – Distribuição de frequência, absoluta e relativa (%), da faixa etária ao diagnóstico segundo a expressão de VEGF no momento do diagnóstico com corte de 25%.....	52
Tabela 20 – Distribuição de frequência, absoluta e relativa (%), da faixa etária ao diagnóstico segundo a expressão de VEGF no momento do diagnóstico com corte de 0%.....	52
Tabela 21 – Distribuição de frequência, absoluta e relativa (%), da localização do TCG em membro inferior, membro superior e esqueleto axial e a expressão de VEGF com corte de 25%.....	53
Tabela 22 – Distribuição de frequência, absoluta e relativa (%), da localização do TCG em membro inferior, membro superior e esqueleto axial e a expressão de VEGF com corte de 0%.....	53
Tabela 23 – Distribuição de frequência, absoluta e relativa (%), do tamanho do tumor segundo a expressão de VEGF usando nível de corte de 25%.....	54
Tabela 24 – Distribuição de frequência, absoluta e relativa (%), do tamanho do tumor segundo a expressão de VEGF usando nível de corte de 0%.....	54
Tabela 25 – Distribuição de frequência, absoluta e relativa (%), da classificação de Campanacci de acordo com a expressão de VEGF usando nível de corte de 25%.....	55
Tabela 26 – Distribuição de frequência, absoluta e relativa (%), da classificação de Campanacci de acordo com a expressão de VEGF usando nível de corte de 0%.....	55
Tabela 27 – Distribuição de frequência, absoluta e relativa (%), da recidiva local de acordo com a expressão de VEGF usando nível de corte de 25%.....	56

Tabela 28 – Distribuição de frequência, absoluta e relativa (%), da recidiva local de acordo com a expressão de VEGF usando nível de corte de 0%.....	56
Tabela 29 – Distribuição de frequência, absoluta e relativa (%), do tipo de cirurgia segundo a expressão de VEGF (ressecção intralesional x ressecção marginal ou ampla).....	57
Tabela 30 – Distribuição de frequência, absoluta e relativa (%), da presença de fratura patológica prévia à cirurgia definitiva segundo a expressão de VEGF usando nível de corte de 25%.....	57
Tabela 31 – Relação entre a localização do TCG na região proximal do fêmur e a ocorrência de fratura patológica antes do tratamento definitivo..	58
Tabela 32 – Relação entre a presença de metástase pulmonar e a expressão de VEGF.....	59
Tabela 33 – Distribuição de frequência, absoluta e relativa (%), da presença de metástase pulmonar segundo a expressão de VEGF usando nível de corte de 25%.....	59
Tabela 34 – Distribuição de frequência, absoluta e relativa (%), da presença de metástase pulmonar segundo a expressão de VEGF usando nível de corte de 0%.....	60
Tabela 35 – Relação entre a recidiva local e o desenvolvimento de metástase pulmonar.....	60
Tabela 36 – Relação entre a classificação de Campanacci e a presença de metástase pulmonar.....	61
Tabela 37 – Relação entre a localização do TCG na região distal do rádio e o desenvolvimento de metástase pulmonar.....	61
Tabela 38 – Relação entre a localização do TCG na região distal do fêmur e o desenvolvimento de metástase pulmonar.....	62

## LISTA DE QUADROS

Quadro 1 – Tipos de VEGF e função.....	10
Quadro 2 – Tipos de VEGF e seus receptores.....	11
Quadro 3 – Localização anatômica no membro inferior.....	38
Quadro 4 – Localização anatômica no pé.....	39
Quadro 5 – Localização anatômica no membro superior.....	39
Quadro 6 – Localização anatômica no esqueleto axial.....	39
Quadro 7 – Casos que apresentaram metástase pulmonar e localização primária do TCG.....	45
Quadro 8 – Pontuação de VEGF e localização anatômica inicial dos casos que desenvolveram metástase pulmonar.....	58

**LISTA DE ABREVIATURAS**

AR	artrite reumatoide
AP	anatomopatológico
DNA	ácido desoxirribonucleico
et al.	e outros
FAK	<i>focal adhesion kinase</i>
FDA	<i>Food and Drug Administration</i>
FGF	fator de crescimento fibroblástico
FGF2	<i>basic fibroblast growth factor</i>
FISH	<i>fluorescence in situ hybridization</i>
FMUSP	Faculdade de Medicina da Universidade de São Paulo
5-FU	5 fluoruracil
HC	Hospital das Clínicas
HGF	fator de crescimento do hepatócito
HIF	fator induzido por hipóxia
IFN $\alpha$	interferon alfa
IgG	imunoglobulina G
IOT	Instituto de Ortopedia e Traumatologia
KDa	<i>quilodalton</i>
MDV	<i>microdensity vessel</i>
MMP	metaloproteinase da matriz
NO	óxido nítrico
M-CSF	Fator estimulador de colônia de macrófagos
OKU	<i>Orthopaedic Knowledge Update</i>
OMS	Organização Mundial da Saúde
OPN	osteopontina
PA	póstero anterior
PET-CT	<i>positron emission tomograph-computed tomograph</i>
PGF	<i>placenta growth factor</i>
PTH	paratormônio
Prof.	professor

QT	quimioterapia
RM	ressonância magnética
RANK	<i>receptor activator of nuclear factor kappa B</i>
RANKL	<i>receptor activator of nuclear factor kappa B ligand</i>
RNA	ácido ribonucleico
RNAm	RNA mensageiro
RT-PCR	<i>semiquantitative reverse transcription polimerase chain reaction</i>
TC	tomografia computadorizada axial
TCG	tumor de células gigantes
TNF	fator de necrose tumoral
VEGF	fator de crescimento endotelial vascular ( <i>vascular endothelial growth factor</i> )
VEGFR	receptor do fator de crescimento endotelial vascular

## RESUMO

Caiero MT. *Estudo da expressão do VEGF no tumor de células gigantes ósseo* [tese]. São Paulo: Faculdade de Medicina, Universidade de São Paulo; 2019.

**INTRODUÇÃO:** O tumor de células gigantes (TCG) ósseo é considerado atualmente uma neoplasia de grau intermediário, com crescimento muitas vezes rápido, apresentando potencial de destruição articular e desenvolvimento de metástase pulmonar. Acomete pacientes adultos jovens e tem predileção pela articulação do joelho. Alguns tumores de células gigantes parecem ter um comportamento mais agressivo que outros, sem que se saiba exatamente quais os motivos para isso. Nossa hipótese é que o VEGF, um potente fator de crescimento endotelial vascular já bastante estudado em outras neoplasias, possa explicar em parte a maior agressividade de determinados TCGs. **OBJETIVOS:** (1) verificar a correlação entre os tipos mais agressivos de TCG e a expressão de VEGF; (2) verificar a correlação entre o osso envolvido pelo TCG e a expressão de VEGF; (3) verificar a correlação entre a ocorrência de recidiva do TCG e a expressão de VEGF; (4) verificar a correlação entre TCG com evolução para metástase pulmonar e a expressão de VEGF. **MÉTODOS:** foram avaliados retrospectivamente os prontuários de 127 pacientes com TCGs ósseos no período entre 2000 e 2016. Os casos foram divididos de acordo com a classificação de Campanacci, localização, faixa etária, presença de recidiva e presença de metástase pulmonar. Foi realizada a análise da expressão do VEGF através de imunohistoquímica no tecido tumoral obtido pela cirurgia em todos os casos. Os casos foram divididos de duas formas: (1) expressão de VEGF abaixo de 25%, baixa expressão, e expressão acima de 25%, alta expressão; (2) sem expressão de VEGF ou com expressão de VEGF. **RESULTADOS:** a média de idade foi de 32 anos e o tempo e seguimento médio foi de 6,7 anos. Sete casos desenvolveram metástase pulmonar. Não foram observadas diferenças significativas entre a expressão de VEGF com o corte de 25% e a classificação de Campanacci ( $p=0,341$ ), localização do tumor ( $p=0,819$ ), faixa etária ( $p=0,418$ ) e presença de recidiva ( $p=0,947$ ). Também não foram observadas diferenças significativas com o corte de 0% e a classificação de Campanacci ( $p=0,169$ ), localização do tumor ( $p=0,513$ ), faixa etária ( $p=0,342$ ) e presença de recidiva ( $p=0,114$ ). No caso da metástase pulmonar, não houve diferença no grupo baixa expressão x alta expressão



( $p=0,604$ ), mas houve diferença significativa para os grupos sem x com expressão de VEGF ( $p=0,031$ ). Os casos Campanacci III tiveram maior taxa de metástase pulmonar ( $p=0,017$ ). Todos os 7 pacientes com metástase pulmonar expressaram VEGF em algum grau. O VEGF positivo apresentou uma sensibilidade de 100%, especificidade de 27,7%, valor preditivo positivo de 10,4% e valor preditivo negativo de 100% para o desenvolvimento de metástase pulmonar. Os tumores localizados na região distal do rádio tiveram maior taxa de recidiva ( $p=0,03$ ) e maior taxa de metástase pulmonar ( $p=0,038$ ). Os casos de TCGs proximais do fêmur tiveram maior índice de fratura patológica ( $p<0,001$ ). **CONCLUSÃO:** Houve diferença estatisticamente significativa entre alguma expressão de VEGF e desenvolvimento de metástase pulmonar. A expressão de VEGF tem alta sensibilidade e alto valor preditivo negativo para identificar os casos que podem evoluir para metástase. Não houve diferença entre localização do tumor, faixa etária, classificação de Campanacci, presença de recidiva e a expressão de VEGF. Os tumores localizados na região distal do rádio apresentam maior probabilidade de evoluir com recidiva local e metástase pulmonar. Os tumores da região proximal do fêmur têm maior probabilidade de apresentar fratura patológica.

**Descritores:** Tumor de células gigantes do osso; VEGF; Metástase pulmonar; Recidiva.

**ABSTRACT**

Caiero MT. *Study of VEGF expression in giant cell tumor of bone* [thesis]. São Paulo: “Faculdade de Medicina, Universidade de São Paulo”; 2019.

**INTRODUCTION:** The giant cell tumor of bone (GCT) is currently considered an intermediate-grade neoplasm with often fast-growth, potential for bone destruction and development of pulmonary metastases. It affects young adult patients and has a predilection for the knee joint. Some giant cell tumors appear to behave more aggressively than others, without knowing exactly the reason. Our hypothesis is that VEGF, a potent vascular endothelial growth factor already extensively studied in other cancers, may partly explain the greater aggressiveness of certain GCTs. **OBJECTIVES:** (1) to verify the correlation between the most aggressive types of GCT and the VEGF expression; (2) to verify the correlation between the bone involved by GCT and VEGF expression; (3) to verify the correlation between the GCT recurrence and VEGF expression; (4) to verify the correlation between GCT with evolution to pulmonary metastases and VEGF expression. **METHODS:** The medical records of 127 patients with GCTs were retrospectively evaluated between 2000 and 2016. Cases were classified according to Campanacci classification, location, age range, recurrence and presence of pulmonary metastases. In all cases, VEGF expression was analyzed by immunohistochemical in the tumor tissue obtained in surgery. The cases were divided into two forms: (1) VEGF expression below 25%, low expression and above 25%, high expression; (2) with or without VEGF expression. **RESULTS:** The patients' average age was 32 years and the mean time of follow-up were 6.7 years. Seven cases developed pulmonary metastases. No significant differences were observed between VEGF expression at a 25% cutoff level and Campanacci classification ( $p = 0.341$ ), tumor location ( $p = 0.819$ ), age range ( $p = 0.418$ ), and recurrence ( $p = 0.947$ ). Significant differences were also not found at a 0% cutoff level and Campanacci classification ( $p=0.169$ ), tumor location ( $p=0.513$ ), age range ( $p=0.342$ ) and recurrence ( $p=0.114$ ). In the pulmonary metastases cases, there was no difference in the low expression x high expression groups ( $p = 0.604$ ), but there was significant difference for with x without VEGF expression groups ( $p = 0.031$ ). Campanacci grade III cases had a higher rate of pulmonary metastases ( $p = 0.017$ ). All 7

patients with pulmonary metastases expressed VEGF to some degree. Positive VEGF presented a sensitivity of 100%, specificity of 27.7%, a positive predictive value of 10.4% and a negative predictive value of 100% for the development of pulmonary metastases. Tumors located in the distal radius region had a higher recurrence rate ( $p = 0.03$ ) and a higher pulmonary metastases rate ( $p = 0.038$ ). The GCTs cases in the proximal femoral region had a higher pathological fracture index ( $p < 0.001$ ). **CONCLUSION:** There was a statistically significant difference between some VEGF expression and development of pulmonary metastases. Some VEGF expression has a high sensitivity to identify cases that may progress to metastases. There was no difference between age, age range, Campanacci classification, recurrence, and VEGF expression. Tumors located in the distal radius region are more likely to evolve with local recurrence and pulmonary metastases. Tumors in the proximal femoral region are more likely to have pathological fractures.

**Descriptors:** Giant cell tumor of bone; VEGF; Pulmonary metastasis; Recurrence.

# ***1. INTRODUÇÃO***

# 1 INTRODUÇÃO

## 1.1 Tumor de células gigantes ósseo

O tumor de células gigantes (TCG) ósseo é uma doença rara que acomete pacientes adultos jovens, na faixa dos 20 aos 40 anos. Existe uma pequena predominância do sexo feminino: 52% a 48% (Turcotte, 2006; Biermann, 2013). O TCG corresponde a 5% dos tumores primários do osso analisados em biópsia nos Estados Unidos (Biermann, 2013). Curiosamente, essa taxa chega a 20% na Ásia (Niu et al., 2012). É um tumor benigno mas localmente agressivo composto de uma proliferação de células mononucleares entre as quais estão espalhados macrófagos e células gigantes do tipo osteoclasto. Recentemente o TCG tem sido reclassificado como um tumor de grau intermediário, localmente agressivo mas raramente ocasionando metástase (van der Heijden et al., 2014). Han et al., em 2015, afirmam que o TCG é um tumor potencialmente maligno, e que a classificação patológica e radiográfica do TCG não é capaz de prever seu comportamento biológico.

O TCG apresenta basicamente três componentes de células: células gigantes multinucleadas semelhantes a osteoclastos, células mononucleares fusiformes do estroma e células mononucleares de linhagem monocítica e macrocítica. As células mononucleares fusiformes do estroma formam o componente neoplásico principal (López-Pouza et al., 2015). Culturas de células primárias do TCG mostraram que as células estromais são as células proliferativas do tumor, pois as células multinucleares e as células monocíticas se perdem após várias replicações na cultura do tecido (Miyamoto et al., 2000). Desta forma, a hipótese mais aceita é que as células estromais são o tumor, as células monocíticas são macrófagos reativos e/ ou células precursoras de osteoclastos, e as células gigantes multinucleadas são osteoclastos reativos (Goldring et al., 1987). As células gigantes expressam o *receptor activator of nuclear factor kappa B* (RANK). Por outro lado, as células do estroma produzem uma citocina chamada *receptor activator of nuclear factor kappa B ligand* (RANKL). A interação entre essa citocina e o receptor é responsável pela extensa reabsorção óssea causada pelo tumor. O motivo pelo qual existe grande expressão de RANKL pelas células estromais é desconhecido.

As células gigantes são macrófagos reativos que adquirem capacidade osteoclástica devido à estimulação das células estromais do tumor (**Udagawa et al., 1990**). A formação dessas células gigantes é mediada por uma série de citocinas: interleucina-6 (IL-6), interleucina-8 (IL-8), interleucina-11 (IL-11), fator de necrose tumoral alfa (TNF- $\alpha$ ), metaloproteinase 9 (MMP-9) e VEGF, dentre outros. Outras citocinas secretadas pelas células tumorais são o RANKL (**Huang et al., 2000**) e o fator de crescimento de colônias de macrófagos (M-CSF) (**Roux et al., 1996**). Isso sugere que as células estromais do tumor estimulam os monócitos da corrente sanguínea a migrar para dentro do tumor e causar a osteoclastogênese, levando à osteólise. (**Matsumoto et al., 2010**). Os osteoclastos ativados por sua vez liberam fatores de crescimento tumoral no local da lesão, causando um círculo vicioso.

A classificação de **Enneking (1983)** para os tumores ósseos benignos apresenta três estágios: I: latente, II: ativo e III: agressivo. O primeiro estágio (latente) são lesões intracapsulares, normalmente assintomáticas e em geral são achados de exame. A radiografia mostra uma margem bem definida com uma área espessa de osso reacional. Não há destruição ou expansão do osso. No segundo estágio (ativo), as lesões também são intracapsulares (intraósseas), mas ocorre crescimento ativo, podendo causar sintomas, inclusive fratura patológica. A radiografia mostra áreas bem definidas mas ocorre expansão e afilamento cortical. O osso reacional é discreto e fino. No terceiro estágio (agressivo), o tumor já é extracapsular, permeando a cortical e o osso reacional. A RM pode mostrar a expansão do tumor para as partes moles.

O TCG apresenta um comportamento em geral agressivo, com rápida destruição óssea e invasão de partes moles. Nesse sentido, pela classificação de Enneking, o TCG é considerado ativo (tipo II) ou agressivo (tipo III).

Outra característica importante do TCG é a sua capacidade de destruição articular. Isso se deve a sua agressividade local e a sua localização na epífise dos ossos longos no esqueleto maduro. À medida que o tumor progride, ele destrói o osso subcondral, o que causa uma perda de suporte da cartilagem articular e conseqüentemente sua rotura e degeneração levando a uma artrose da articulação.

O TCG apresenta uma capacidade de metástase para o pulmão. A taxa de metástase pulmonar no TCG é de 4% (**Biermann, 2013**). O aparecimento de metástase pulmonar está frequentemente associado à recorrência da lesão (**Niu et al., 2012, Kremen et al., 2012**). Entretanto, diferentemente dos sarcomas, a metástase pulmonar do TCG raramente leva à insuficiência respiratória e ao óbito. Na verdade, o comportamento das metástases pulmonares é imprevisível: algumas regridem espontaneamente, outras crescem lentamente e outras ainda apresentam um comportamento agressivo, com crescimento rápido, podendo levar ao comprometimento pulmonar (**Viswanathan e Jambhekar, 2010**). No trabalho deste autor, que incluiu 24 metástases de TCG em 470 casos, nenhum dos pacientes morreu de metástase pulmonar, comprovando a característica benigna dessas metástases. A localização do TCG na parte distal do rádio aumentaria o risco de metástase pulmonar (**Tubbs et al., 1992**), mas isso não foi confirmado em outro estudo (**Dominkus et al., 2006**). Casos de transformação maligna do TCG também foram descritos basicamente após radioterapia. Essa transformação maligna ocorre em menos de 1% dos casos de TCG (**van der Heijden et al., 2014**). Outros autores descrevem uma transformação espontânea do TCG para um tumor de alto grau em 1 a 3% dos casos (**Anract et al., 1998; Olivera et al., 2002**). O TCG maligno é uma entidade à parte, com características clínicas e histológicas distintas e mais raro que a transformação maligna do TCG por radioterapia. O tratamento mais utilizado para o TCG maligno primário é a ressecção ampla. A taxa de sobrevida é de 84% em 5 anos (**Beebe-Dimmer et al., 2009**). Devemos lembrar que a agressividade local não está relacionada ao desenvolvimento de metástases pulmonares (**Biermann, 2013**).

O TCG também pode apresentar metástase a distância para outras estruturas que não o pulmão: linfonodos, pele, couro cabeludo, musculatura da coxa e mama (**Viswanathan e Jambhekar, 2010**).

O tumor de células gigantes multicêntrico corresponde a apenas 1% dos tumores de células gigantes. Comumente envolve os ossos curtos das mãos e pés e tem predominância no sexo masculino (**Novais et al., 2011**), diferentemente dos tumores de células gigantes convencionais. O tratamento é parecido com o TCG convencional. É necessário afastar o tumor marrom do hiperparatireoidismo que apresenta aumento do PTH sérico.

O quadro clínico é de dor de início insidioso, que piora com o passar do tempo. À medida que a dor aumenta, surge também um edema local e até a presença de uma massa. Cerca de 10% dos casos evoluem para fratura patológica e caso afete a coluna pode causar sintomas radiculares (**Boriani et al., 2012**).

Radiograficamente apresenta-se como uma lesão radiotransparente (lítica) na epífise e metáfise dos ossos longos, excêntrica e comumente sem reação periosteal associada. Em geral não ocorrem áreas de esclerose, mas ela pode aparecer do lado oposto à borda de maior lesão óssea. Apenas 5% dos casos apresentam uma borda completa de esclerose (**Murphey et al., 2001**). Os ossos mais comumente afetados são a porção distal do fêmur, a proximal da tíbia e a distal do rádio nesta ordem (**Gamberi et al., 2003; Errani et al., 2010**). Cinquenta por cento dos tumores de células gigantes ocorrem ao redor do joelho. Podem ocorrer também na região proximal do úmero, ilíaco e no sacro. Na coluna vertebral, o sacro é o osso mais afetado, em especial a sua parte superior (**Turcotte et al., 1993**). Na coluna vertebral móvel, o corpo vertebral é mais afetado que os elementos posteriores, como lâminas e pedículos.

**Campanacci et al., em 1987**, em um clássico artigo do Instituto Rizzoli de Bolonha, fazem uma classificação radiográfica para o TCG que é utilizada atualmente e baseiam o tratamento na classificação. Já **Jaffe et al., em 1940**, estabelecem 3 graus histológicos para o TCG:

- i. sem atipias celulares no estroma;
- ii. estroma com algum grau de atipia celular;
- iii. estroma com grande atipia celular.

A RM é utilizada atualmente para complementar a radiografia simples. Em T1 apresenta sinal baixo a intermediário, homogêneo na maioria das lesões. Em T2 mostra uma lesão heterogênea, com alto sinal devido ao grande conteúdo de água e com áreas de baixo sinal pela presença de hemossiderina. A RM é capaz de mostrar a substituição do tecido ósseo pelo tumor, adjacente à cartilagem articular. Mostra também se ocorreu invasão de partes moles, o que demonstra maior agressividade local. Alguns autores consideram a RM mais útil para estagiar e tentar prever o comportamento biológico do TCG que a radiografia (**Rock, 1990; Murphey et al., 2001**).



A TC pode mostrar erosão cortical ou esclerose em volta do tumor. A presença de uma fina borda de esclerose em volta do tumor pode ser usada para diferenciar o TCG de tumores malignos; por outro lado, bordas escleróticas espessas sugerem outros tumores benignos menos agressivos (**Biermann, 2013**).

Tanto a RM como a TC podem mostrar áreas multiloculadas que representam áreas de trabeculado ósseo não reabsorvidos pelos osteoclastos (**Murphey et al., 2001**) ou sugerir a associação com cisto ósseo aneurismático. Essa associação ocorre em cerca de 14% dos casos de TCG.

A cintilografia com tecnécio mostra um aumento de captação e, em alguns casos, uma área central de captação mais baixa associada a uma área periférica de captação maior (sinal do *donut*), fenômeno este causado não pelo tumor diretamente, mas pela reação do osso endosteal e periosteal ao tumor. A cintilografia é mais utilizada para afastar uma doença multifocal, como o tumor marrom do hiperparatireoidismo, entidade muito semelhante radiográfica e histologicamente ao TCG. O tumor marrom do hiperparatireoidismo apresenta múltiplas lesões ósseas que aparecem na cintilografia como várias áreas de hipercaptação. O TCG pode ser multifocal em uma pequena parcela dos casos, mostrando duas ou três áreas de hipercaptação, diferente do acometimento de praticamente todo o esqueleto que ocorre no tumor marrom do hiperparatireoidismo. Outra característica da cintilografia é mostrar aumento de captação na articulação adjacente ao tumor. Em cerca de 62% desses casos a captação aumentada é secundária à osteoporose de desuso em vez da extensão tumoral (**Murphey et al., 2001**).

O PET-CT mostra aumento de captação da desoxifluoroglicose no local acometido pelo tumor, mas sem outras características específicas e, portanto, não tem vantagem na avaliação do TCG.

O tratamento do TCG é basicamente cirúrgico, com curetagem e adjuvância local, que pode ser realizada de várias formas: eletrocauterização da área cavitária, nitrogênio líquido, álcool e fenol. Deve-se ter cuidado ao utilizar adjuvantes líquidos, evitando que estes saiam da lesão óssea, pois podem causar necrose dos tecidos moles. Esse procedimento de curetagem e adjuvância é considerado uma ressecção intralesional

estendida. Após essa adjuvância local, a cavidade é preenchida com polimetilmetacrilato (cimento ortopédico). Esse preenchimento tem várias funções: funciona como outra forma de adjuvância já que a polimerização do cimento gera calor, podendo chegar a 70°C; cria um suporte mecânico ao osso subcondral e cartilagem articular; e permite uma fácil visualização da recidiva ao RX, pela diferença de contraste visual entre o cimento e o osso adjacente. A taxa de complicações com o uso do cimento ortopédico é de 13 a 25%, e inclui vazamento do cimento para dentro da articulação ou para as partes moles e osteoartrose (**van der Heijden et al., 2014**). Quando o tumor causa uma grande destruição óssea, com perda de 2 das 4 paredes, rompendo a cortical e invadindo as partes moles (Campanacci III), o tratamento é ressecção do tumor e substituição por endoprótese. O risco de recidiva local está fortemente associado à extensão do tumor para as partes moles (**Klenke et al., 2011; van der Heijden et al., 2012**).

O tratamento cirúrgico isolado sem adjuvância local apresenta uma alta taxa de recidiva, que parece ser maior em alguns locais específicos, como proximal do fêmur e distal do rádio (**Errani et al., 2010**). Não se sabe se essa taxa de recidiva maior está relacionada a uma maior dificuldade de ressecção ou a um comportamento mais agressivo do tumor nessa localização. **Papanastassiou et al., em 2010**, notam que a mutação no gene p53 se correlaciona significativamente com a recidiva local do TCG. Também se especula a relação da expressão do p53 com o desenvolvimento de metástase pulmonar no TCG (**Bierman, 2013**).

O tratamento adjuvante com medicações sistêmicas tem sido cada vez mais utilizado no TCG, basicamente nos mais agressivos e com maior dificuldade de ressecção completa. O interferon  $\alpha$ -2b, inibidor da angiogênese, foi utilizado em algumas séries de forma bem-sucedida (**Kaiser et al., 1993; Kaban et al., 2002; Wei et al., 2010**), principalmente em áreas de difícil acesso cirúrgico. O problema do interferon é a alta taxa de efeitos colaterais como febre, mialgia, calafrios, depressão, fadiga e neutropenia.

Os bisfosfonatos, como o zoledronato e o pamidronato, têm sido utilizados como adjuvante ou nos casos de recidiva do tumor (**Chang et al., 2004**). São usados também nos casos de dificuldade cirúrgica para ressecção como pelve e coluna (**Tse et al., 2008**;

**Zwolak et al., 2010; Balke et al., 2010; Lau et al.; Nishisho et al., 2011**). Essas drogas induzem apoptose e inibição da função dos osteoclastos.

O denosumab tem sido utilizado com sucesso nos casos em que a ressecção causaria grande morbidade local e nos casos considerados irressecáveis. Trata-se de um anticorpo monoclonal humano capaz de inibir o RANKL, fator chave na diferenciação e ativação dos osteoclastos. Assim, o denosumab é capaz de inibir de forma significativa a atividade osteoclástica dos tumores de células gigantes, impedindo a evolução da doença e diminuindo o volume tumoral, facilitando a ressecção. **Branstetter et al., em 2012**, mostram que o tratamento com denosumab reduziu significativamente ou eliminou células gigantes positivas para RANK em todos os pacientes em que a medicação foi utilizada. **Thomas et al., em 2010**, tratam 37 pacientes com TCG recorrente ou irressecável. Trinta dos 35 pacientes avaliados tiveram resposta positiva. Os efeitos colaterais ocorreram em 33 dos 37 pacientes, mais comumente dor lombar, dor nos membros e cefaleia. O denosumab, entretanto, está associado à necrose de mandíbula (**Aghaloo et al., 2010**), com perda dos dentes, de difícil tratamento. A hipocalcemia também foi uma complicação observada. Por esse motivo deve-se utilizar cálcio e vitamina D durante o uso da medicação, além de avaliação odontológica. A resposta objetiva do TCG ao denosumab é de 72% (**López-Pouza et al., 2015**). **Em 2010, Thomas et al.** publicam um estudo fase II no qual houve uma resposta objetiva de 86% ao denosumab, definido como eliminação maior ou igual a 90% das células gigantes na análise histológica ou ausência de progressão radiográfica da lesão. O denosumab foi aprovado para uso como terapia adjuvante para o TCG em junho de 2013 pelo FDA e em setembro de 2014 pela *European Medicine Agency* (EMA). A dose recomendada é de 120mg dose única a cada quatro semanas com doses adicionais de 120mg nos dias 8 e 15 do primeiro mês de terapia. É usado como injeção subcutânea na parte proximal do braço, proximal da coxa ou abdome.

**Em 2013, Chawla et al.**, publicam um estudo fase 2 com 282 pacientes com TCG. Destes, 169 pacientes tinham TCG irressecável. Após o uso do denosumab, 96% desses pacientes não tiveram progressão da doença. Além disso, em 74 dos 100 pacientes que necessitariam de uma cirurgia mórbida para a ressecção completa do tumor, foi possível

postergar a cirurgia com o uso do denosumab; e 62 dos mesmos 100 pacientes puderam ser submetidos a uma cirurgia de menor tamanho.

**Em 2014, Mak et al.** publicam um artigo afirmando que o denosumab poderia promover a proliferação das células do estroma do TCG e levar à transformação maligna. O autor sugere cautela no uso do denosumab.

O tratamento das metástases pulmonares varia de acordo com o seu número, a ressecabilidade das lesões e o quadro clínico do paciente. Se o número de metástases for pequeno, o tratamento é a metastasectomia. Já numerosas metástases são tratadas com medicação adjuvante, como o interferon, que age inibindo os receptores de VEGF e o fator de crescimento de fibroblasto (FGF), além do uso mais recente do denosumab (**Karras et al., 2013**).

## 1.2 VEGF - *Vascular endothelial growth factor*

O VEGF, originariamente chamado de VPF (vascular permeability factor), é uma subfamília de fatores de crescimento, da família dos fatores de crescimento derivados das plaquetas, que agem como proteínas sinalizadoras produzidas por células e que estimulam a formação de vasos sanguíneos.

O VEGF foi identificado inicialmente em 1983, por **Senger et al.** em porcos da Guiné, hamsters e ratos. Foi purificado e clonado por **Ferrara e Henzel, em 1989**. Corresponde a um grupo de substâncias capazes de estimular a angiogênese e a vasculogênese.

A vasculogênese diz respeito à formação nova de vasos do sistema circulatório embrionário. Já a angiogênese corresponde ao crescimento de vasos sanguíneos a partir de vasos preexistentes. Não é exclusiva das células tumorais, pois faz parte também da resposta fisiológica (**Ferrara et al., 1991; Berse et al., 1992**). Quando uma célula apresenta hipóxia, ela libera uma substância chamada fator induzido por hipóxia (HIF) que por sua vez estimula a produção e liberação extracelular do grupo de fatores chamado

VEGF. O VEGF circulante se une aos seus receptores nas células endoteliais, ativando a via tirosina quinase, levando a angiogênese.

Este grupo de fatores é composto por vários agentes angiogênicos: VEGF A, B, C, D, E e F, além do PGF (*placenta growth factor*) (**Quadro 1**). O VEGF E e F não são secretados por células humanas (Baptista, 2010). As células dos mamíferos expressam o VEGF-A, B, C, D e o PGF.

**Quadro 1** – Tipos de VEGF e função

<b>Tipo</b>	<b>Função</b>
VEGF-A	angiogênese, quimiotaxia para macrófagos e granulócitos, e vasodilatação (liberação de NO)
VEGF-B	angiogênese embrionária
VEGF-C	linfangiogênese
VEGF-D	linfangiogênese ao redor dos bronquíolos pulmonares
VEGF-E	produzido por alguns vírus
VEGF-F	encontrado no veneno de algumas cobras
PIGF	vasculogênese angiogênese durante isquemia, inflamação e cicatrização de feridas

O HIF-1 é um fator de transcrição que se une ao DNA na região de genes alvo. O HIF $\alpha$  e HIF $\beta$  são constantemente produzidos, mas como o HIF $\alpha$  é sensível ao oxigênio, em condições normais ele é degradado. Em condições de hipóxia, ele persiste e estimula, juntamente com o HIF $\beta$ , a liberação de VEGF. O HIF-1 é um regulador chave do VEGF e outros fatores angiogênicos (**Blancher et al., 2000**) e que tem importância crucial no crescimento e progressão de tumores sólidos (**Carmeliet et al., 2000**).

A concentração sérica de VEGF está aumentada nos pacientes com diabetes mellitus e asma brônquica (**Cooper et al., 1999**). O VEGF ajuda a criar vasos a partir do

desenvolvimento embrionário, em lesões de vasos, após exercícios musculares ou a criar circulação colateral em resposta ao entupimento de vasos.

Quando ocorre uma expressão excessiva do VEGF, podem ocorrer alterações que predisõem tanto ao desenvolvimento de tumores, como a outras alterações. Um exemplo é a lesão na retina causada pela proliferação de vasos induzidos pelo excesso de VEGF.

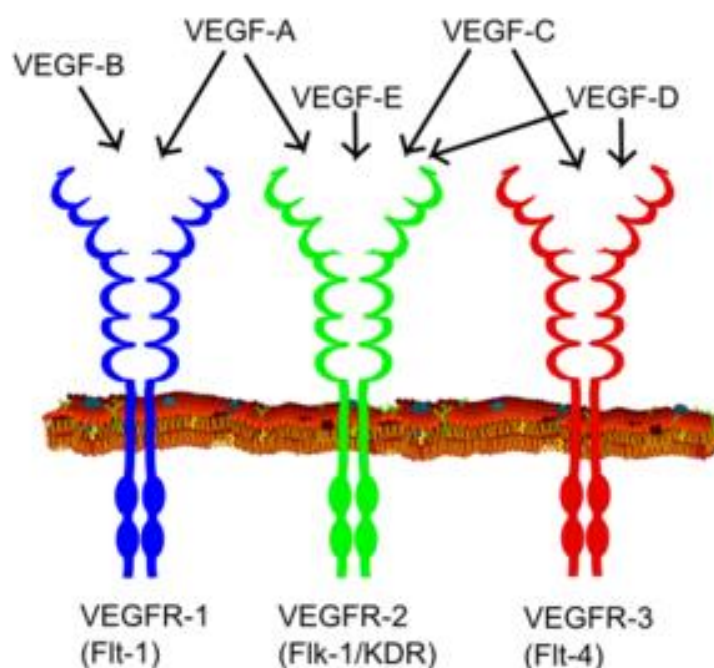
O VEGF-A, o primeiro a ser descoberto, apresenta como funções:

- a) angiogênese através de: aumento de migração e da mitose das células endoteliais, aumento da atividade da metaloproteinase da matriz, aumento da atividade, criação de lumens dos vasos sanguíneos e criação de fenestrações;
- b) agente quimiotático para macrófagos e granulócitos;
- c) vasodilatação, através da liberação de óxido nítrico;
- d) aumenta a permeabilidade vascular.

Existem 3 receptores conhecidos para a família VEGF, chamados de VEGFR1, 2 e 3. O **Quadro 2** e a **Figura 1** mostram a relação entre formas de VEGF e receptores (VEGFR):

**Quadro 2** – Tipos de VEGF e seus receptores

<b>VEGF</b>	<b>Receptor</b>
VEGF-A	VEGFR 1 e 2
VEGF-B	VEGF 1
VEGF-C	VEGF 2 e 3
VEGF-D	VEGF 2 e 3
VEGF-E	VEGF 2
VEGF-F	-



**Figura 1** – Tipos de VEGF e interação com receptores específicos

O VEGF-A é um dos mais potentes agentes angiogênicos conhecido e o primeiro a ser descoberto. Quimicamente é uma glicoproteína dimérica com peso de 36 a 46 quilodaltons (kDa). Promove angiogênese e aumento da permeabilidade vascular. O VEGF-A tem 6 isoformas identificadas, com um número variado de aminoácidos, o que explica a variação do peso molecular. Essas isoformas apresentam 121, 145, 165, 183, 189 e 206 aminoácidos. As isoformas 121, 165 e 189 são as mais estudadas. A isoforma 121 é uma proteína ácida que se liga fracamente à heparina; já a isoforma 165 é uma glicoproteína que se liga à heparina (**Houck et al., 1991**). As isoformas 189 e 206 têm propriedades bioquímicas semelhantes à isoforma 165 (**Conn et al., 1990**).

Atualmente se sabe que a família VEGF não é a única promotora da angiogênese. Existem várias outras substâncias como o FGF2 (*basic fibroblast growth factor*) e o HGF, também fatores potentes de angiogênese.

Além de ser um fator importante na angiogênese dos tumores, o VEGF promove proliferação das células tumorais, hidrolisa a membrana basal e aumenta a permeabilidade vascular através da sua ligação com o receptor específico (**Zhang et al., 2015**).

O VEGF está envolvido em várias doenças não oncológicas. Após um trauma do sistema nervoso central, ocorre um aumento na expressão do VEGF-A e de seus receptores, diminuindo com o tempo. Isso aumenta a capacidade endógena de revascularização cerebral após a lesão (**Mecollari et al., 2014**). Na artrite reumatoide o VEGF é liberado em resposta ao TNF- $\alpha$ , aumentando a permeabilidade do endotélio e estimulando a angiogênese. Na retinopatia diabética, a isquemia causada pela doença leva a um aumento da expressão do VEGF-A, e a um desbalanço nas isoformas, o que causa proliferação de vasos na retina e perda da visão. Na degeneração macular relacionada à idade, o VEGF também tem o seu papel, com uma fisiopatologia similar a da retinopatia diabética. O uso de inibidores de VEGF nesta situação já está bem estabelecido.

Os pacientes que sofrem de enfisema pulmonar apresentam baixos níveis de VEGF na artéria pulmonar. Nos rins, o aumento de expressão do VEGF nos glomérulos causa hipertrofia glomerular e está associado à proteinúria (**Liu et al., 2007**). Alterações no VEGF podem ser preditivas do início precoce da pré-eclampsia (**Andraweera et al., 2012**).

O VEGF também foi estudado com relação à associação da degeneração discal com a angiogênese, pois alguns trabalhos sugerem que o polimorfismo em genes previamente implicados em angiogênese poderiam contribuir para a etiologia da degeneração do disco intervertebral (**Amaro et al., 2017**). O VEGF foi estudado ainda na doença arterial coronariana, apresentando resultados contraditórios: alguns trabalhos mostram que o VEGF poderia auxiliar a reendotelização e diminuição do espessamento da camada íntima da artéria; já outros mostram que o VEGF, ao aumentar a nutrição local, poderia espessar a parede da artéria em modelos animais (**Biselli et al., 2008**).



### 1.3 A importância da angiogênese no desenvolvimento dos tumores

A angiogênese pode ser definida como o processo no qual ocorre a formação de uma rede vascular nova a partir de capilares preexistentes. Isso é fundamental para o desenvolvimento de tumores sólidos, como o crescimento, invasão de tecidos adjacentes e desenvolvimento de metástases. À medida que o tumor cresce, é necessário o desenvolvimento de novos vasos para nutri-lo. A hipóxia resultante do desenvolvimento das células tumorais malignas estimula a produção de VEGF que por sua vez aumenta a densidade de microvasos dentro do tumor (**Vermeulen et al., 1996**). Com efeito, **Gimbrone et al., em 1972**, relatam que não existe tumor sólido com diâmetro acima de 2 mm sem que haja angiogênese pois as células tumorais precisam estar a até 200 micrômetros de distância de um vaso para receberem nutrientes e sobreviverem (**Holmgren et al., 1995; Carmeliet et al., 2000**). A concentração intratumoral do VEGF nos tumores de mama malignos mais vascularizados é maior que a concentração nos tumores de mama menos vascularizados (**Toi et al., 1996**).

De acordo com **Scappaticci (2002)**, os vasos tumorais em geral não sofrem alterações gênicas que possam induzir uma resistência a drogas, como ocorre com as células tumorais frente à quimioterapia. Isso passou a abrir um novo e promissor campo de estudo: em vez de se desenvolver quimioterápicos diretamente contra a célula tumoral, desenvolve-se medicações que afetem a capacidade de angiogênese do tumor.

Nessa linha de pesquisa, tem-se estudado os anticorpos monoclonais antiVEGF. Esses estudos não são recentes em animais, como o de **Kim et al., de 1993**, publicado na revista *Nature*. Neste trabalho, inclusive, mostrou-se um potente efeito inibitório em alguns sarcomas de partes moles, como o rabdomyossarcoma e o leiomyossarcoma.

Outros trabalhos passaram então a mostrar uma piora do prognóstico associado a um aumento de expressão do VEGF, como nos trabalhos abaixo relacionados:

- Osteossarcoma (**Lee et al., 1999; Kaya et al., 2000, 2004, 2009; Huang et al., 2000; Kreuter et al., 2004; Oda et al., 2006; Park et al., 2008; Zhou et al., 2011**);

- Mama (**Foekens et al., 2001**);
- Próstata (**Miyake et al., 2005; Peyromaure et al., 2007**);
- Pulmão (**Bremnes et al., 2006**);
- Ovário (**Hefler et al., 2007**);
- Colorretal (**Warren et al., 1995; Konno et al., 1998**);
- Carcinoma células renais (**Jacobsen et al., 2004**).

Convém lembrar que em relação ao osteossarcoma, outros trabalhos não associaram aumento de expressão de VEGF com piora do prognóstico (**Mizobuchi et al., 2008; Abdeen et al., 2009; Baptista, 2010**).

Outros trabalhos estudaram a correlação entre expressão VEGF e a agressividade dos sarcomas de partes moles: **Potti et al., 2004a; Hayes et al., 2004; Yudoh et al., 2001; Chao et al., 2001**. O trabalho de **Pakos et al., de 2005**, associa uma maior densidade de microvasos (MVD) a maior agressividade dos sarcomas de partes moles

**Ruka et al., em 2001**, relatam que os pacientes com sarcomas de partes moles expressam mais VEGF no sangue do que os pacientes sãos. A média de VEGF nos 145 pacientes com sarcoma foi de 668,16 pg/ml, enquanto a média nos 50 pacientes controle foi de 131,05 pg/ml ( $p < 0,001$ ). O aumento de VEGF teve relação com diminuição da hemoglobina, leucócitos, neutrófilos e plaquetas ( $p < 0,001$ ). O trabalho não incluiu apenas o VEGF, e sim várias outras citocinas como IL-6, IL-8, TNF $\alpha$  e M-CSF. **Yoon et al., em 2004**, afirmam que a concentração sérica do VEGF estava aumentada em 12 vezes nos pacientes com sarcomas de partes moles em relação aos controles saudáveis ( $p < 0,0001$ ); e que os níveis de VEGF se correlacionaram com o tamanho do tumor, com maiores taxas de VEGF nos tumores maiores que 10cm.

A expressão de VEGF está elevada no TCG agressivo (**Zheng et al., 2000**), além de estar implicada na progressão de vários tumores sólidos (**Leung et al., 1989**). O VEGF exerce uma quimio atração para pré-osteoclastos (**Niida et al., 1998**), além de estimular a diferenciação para osteoclastos e ter efeito direto sobre os osteoclastos já formados (**Engsig et al., 1998**). O VEGF pode estar associado à formação de células gigantes do tipo osteoclasto dentro do TCG, além de induzir neoangiogênese e osteoclastogênese

(Zheng et al., 2000). O VEGF recombinante humano foi capaz de induzir osteoclastogênese em ratos com osteopetrose (Niida et al., 1999).

O desenvolvimento de anticorpos monoclonais antiVEGF humanizados (Presta et al., 1997) abriu possibilidade de tratamento para alguns tumores (Gerber e Ferrara, 2005). O bevacizumab (Avastin<sup>R</sup>) foi aprovado para uso pelo FDA em 2004 (Ferrara, 2004). O ranibizumab (Lucentis<sup>R</sup>) é um outro exemplo de anticorpo antiVEGF, também já comercializado. O bevacizumab é um anticorpo monoclonal antiVEGF humanizado recombinante utilizado como droga de primeira linha no tratamento do adenocarcinoma de cólon e reto metastático e também como opção no hepatocarcinoma. O bevacizumab pode provocar, dentre outros efeitos colaterais, sangramento gástrico e deiscência da ferida cirúrgica. Por esse motivo, deve ser usado 28 dias antes ou após a cirurgia, pois tem uma meia vida de 20 dias. A terapia biológica através de anticorpo antirreceptor do VEGF tem uma tolerância relativamente alta (Papanastassiou et al., 2010). A dose recomendada é de 5mg/Kg de peso em infusão endovenosa a cada 14 dias.

O VEGF também é capaz de estimular as tirosina-quinases. Desta forma, inibidores de tirosina-quinases são outra forma de tratamento bastante empregada, como o sunitinib (Sutent<sup>R</sup>), lapatinib (Tykerb<sup>R</sup>) e o sorafenib (Nexavar<sup>R</sup>).

A aplicabilidade clínica do nosso estudo seria utilizar anticorpos monoclonais antiVEGF (bevacizumab, Avastin<sup>R</sup>; ranibizumab, Lucentis<sup>R</sup>) nos casos de tumores de células gigantes agressivos que expressem mais VEGF, como adjuvante do tratamento, em especial naqueles tumores com metástase pulmonar, ou com recidiva ou com dificuldade de ressecção completa, como nos tumores da pelve. Outra possibilidade seria utilizar a expressão de VEGF como marcador para o possível desenvolvimento de metástase pulmonar.

## **2. OBJETIVOS**

## **2 OBJETIVOS**

### **2.1 Objetivo primário**

- Verificar a correlação entre os tipos mais agressivos de TCG e a expressão de VEGF.

### **2.1 Objetivos secundários**

- Verificar a correlação entre o osso envolvido pelo TCG e a expressão de VEGF;
- Verificar a correlação entre a ocorrência de recidiva do TCG e a expressão de VEGF;
- Verificar a correlação entre o TCG com evolução para metástase pulmonar e a expressão de VEGF.

### ***3. REVISÃO DA LITERATURA***

### 3 REVISÃO DA LITERATURA

**Prando et al. (1979)** estudam 48 tumores de células gigantes, sendo 15 deles recorrentes. Quarenta e cinco eram benignos e três malignos. Realizam angiografia em todos os casos. Os tumores foram graduados em avascular, hipovascular, moderadamente vascular e hipervascular. Trinta e um casos (64,4%) foram hipervasculares e apenas 5 (10%) eram avasculares. A angiografia auxiliava na avaliação de componente extraósseo do tumor, levando os autores a concluírem que a presença e extensão do componente de partes moles modifica o tratamento. Dos 25 pacientes que a angiografia mostrou haver extensão extraóssea, em 20 pacientes houve a confirmação cirúrgica desse componente extraósseo. Nesse trabalho não houve correlação entre os achados de angiografia e a agressividade histológica do TCG.

**Zheng et al. (2000)** estudam a expressão gênica de VEGF em 8 casos de TCG ósseo através de análise tipo *Northern blot*, *semiquantitative reverse transcription polimerase chain reaction* (RT-PCR), *fluorescence in situ hybridization* (FISH) e imunohistoquímica. Desses casos, 5 eram Enneking I e II e 3 casos Enneking III. Os autores observam que as isoformas 121, 165 e 189 estavam presentes em todos os casos. O VEGF estava presente nas células do estroma tumoral, nas células semelhantes a macrófagos e nas células multinucleadas semelhantes a osteoclastos. A expressão de VEGF foi maior nos casos de TCG tipo III de Enneking que nos casos tipo I e II ( $p=0,0357$ ). Entretanto, a densidade de microvasos não teve correspondência estatística com o estágio clínico de Enneking.

**Sulzbacher et al. (2002)** estudam a expressão de osteopontina (OPN) juntamente com a expressão de VEGF em 53 pacientes com osteossarcoma, 11 pacientes com ostoblastoma e 5 pacientes com áreas de remodelação óssea. A OPN é uma proteína muito comum na matriz óssea extracelular. Os autores mostram que nos casos de osteossarcoma havia uma correlação entre a expressão de VEGF e OPN. A alta expressão de VEGF se correlacionou fracamente com uma pior sobrevida no osteossarcoma ( $p=0,0841$ ); já a OPN não mostrou correlação com a piora da sobrevida. Citando um artigo de **Shijubo et al., de 2000**, os autores afirmam que a OPN interage com o VEGF, induzindo por si só a migração de células endoteliais e potencializando o efeito do próprio VEGF na indução

da migração dessas mesmas células. Postulam, portanto, que a OPN e o VEGF estão envolvidos no desenvolvimento de vários tumores através da indução da osteogênese.

**Kumta et al. (2003)** publicam um artigo sobre expressão de VEGF e MMP-9 no TCG ósseo e em outras lesões osteolíticas. As células gigantes e células estromais do TCG, células do estroma do cisto ósseo aneurismático e da displasia fibrosa e células de Langerhans e histiócitos do granuloma eosinófilo expressaram fortemente RNAm do VEGF e MMP-9. Os autores concluem que os níveis de expressão de VEGF e MMP-9 foram significativamente maiores no TCG avançado (graus II e III de Enneking) que no TCG grau I, com  $p < 0,001$ . A porcentagem média de células que expressaram VEGF no grau I de Enneking foi de 20,2%, 39,53% no grau II e 42,53% no grau III. O número de pacientes foi 48, sendo apenas 14 com TCG. Os tumores que recidivaram expressavam ainda mais VEGF e MMP-9 que os grupos grau II e III ( $p = 0,03$  para VEGF e  $p = 0,01$  para MMP). No artigo os autores usam uma porcentagem média de expressão de VEGF, obtida do número de células que expressaram VEGF em 6 campos selecionados aleatoriamente. Um programa de processamento de imagens foi utilizado para calcular o número de células que expressaram VEGF em um determinado campo. Todos os tumores de células gigantes expressaram VEGF, sendo a isoforma 121 a mais abundante.

**Pan e Chen (2003)** avaliam retrospectivamente a expressão de VEGF e a expressão da densidade de microvasos (MVD) em 30 casos de TCG, buscando associar esses parâmetros ao grau histológico, prognóstico e à malignidade. Tanto a expressão do VEGF como a MVD foram analisadas através de reação imunohistoquímica levando os autores a encontrarem uma associação entre a alta expressão de VEGF e o pior prognóstico, com  $p = 0,015$ . A expressão de VEGF se correlacionou com a expressão de MVD no TCG ( $p < 0,001$ ). Tanto o VEGF como o MDV se correlacionaram com um pior prognóstico do TCG ( $p = 0,015$  tanto para o VEGF quanto para o MDV). Os autores concluem que tanto a expressão de VEGF positiva como a alta MVD são preditores de mal prognóstico para o TCG.

**Wang et al. (2005)** realizam um trabalho com 69 pacientes com TCG, divididos em 2 grupos: grupo 1, 42 casos (sem recidiva) e grupo 2, 27 casos (com recidiva). Para cada um dos grupos, determinam a contagem de células positivas para VEGF, em



porcentagem. Em um campo com aumento de 400 vezes, 100 células eram avaliadas quanto à expressão de VEGF. O grupo sem recidiva expressou VEGF em 28% das células na média, enquanto o grupo com recidiva expressou 48% ( $p < 0,001$ ). O VEGF também se correlacionou fortemente com a contagem de densidade dos microvasos ( $p < 0,01$ ). Os autores concluem que a expressão de VEGF e a densidade dos microvasos são parâmetros úteis para predizer a recorrência do TCG.

**Pakos et al. (2005)** estudam amostras de tecido de 28 pacientes com sarcomas de partes moles pré-tratamento e avaliam a associação do VEGF e seu receptor KDR/FLK-1 com o grau histológico, com a densidade de microvasos (MVD) e com o resultado clínico. Concluem que a MVD foi maior em sarcomas que expressaram VEGF fortemente e nos sarcomas de alto grau. Não foi possível obter correlação entre a expressão de VEGF e o resultado clínico por falta de dados. Nesse trabalho os autores usam uma análise semiquantitativa baseada em uma escala de - a ++: -, quando não houve expressão de VEGF; + quando menos de 10% das células mostraram positividade (expressão fraca); e ++, quando mais que 10% das células mostraram expressão (expressão forte). Desta forma, os autores usam nível de corte de 10% de expressão de VEGF para definir os grupos com expressão ou sem expressão. Mas afirmam também que outros estudos utilizaram um nível de corte simplesmente acima de 0% com resultados semelhantes ao corte de 10% no caso do VEGF, mas sem citar quais seriam esses estudos.

**Hara et al. (2006)** analisam a expressão e os receptores de VEGF e a angiogênese nos tumores ósseos e de partes moles. Usam 60 tumores ao todo, sendo 30 tumores malignos e 30 tumores benignos. Dos 30 tumores benignos, 8 eram TCGs. Usam para isso uma pontuação imunohistoquímica semiquantitativa que leva em conta a porcentagem de células que expressaram VEGF em determinado campo e a intensidade da expressão. A imunoreatividade foi considerada de acordo com os seguintes critérios: 0 ou negativo, quando houve 0% de células positivas; 1+ ou focal, quando houve menos de 25% de células positivas; 2+, quando houve de 25 a 50% de células positivas; e 3+, quando houve mais de 50% de células positivas. A intensidade da marcação foi feita da seguinte forma: nenhuma (0), fraca (+1), moderada (+2), intensa (+3). A imunoreatividade foi obtida através da soma simples desses 2 critérios, de modo que a pontuação variava de 0 a 6. Os autores notaram que esta soma para as lesões benignas era

em média 3,10 (desvio padrão 1,67) e 4,17 (desvio padrão 1,80) para as lesões malignas, resultado estatisticamente significativo, com  $p=0,006$ . Portanto, concluem que os tumores malignos expressam mais VEGF que os tumores benignos.

**Knowles et al. (2008)** descrevem que a hipóxia é um regulador importante da biologia do osso e estimula a diferenciação do osteoclasto a partir de precursores de linhagem monocítica. O HIF é um fator-chave pró tumorigênico mediando a expressão de alguns genes sensíveis à hipóxia. Esta, através do HIF, induz a liberação de citocinas osteoclastogênicas como o *cytokine growth factor* (HGF) e o fator estimulador de colônias de macrófagos (M-CSF), bem como a expressão de diversos genes que induzem apoptose, glicólise e regulação do pH. A hipóxia também leva a uma maior expressão de VEGF. O osso doente em geral é hipóxico (**Brighton et al., 1972; Maurer et al., 2006**). Os osteoblastos, ao sofrerem hipóxia, aumentam a expressão de HIF-1 $\alpha$  e HIF-2 $\alpha$ . O HIF-1 $\alpha$  inibe por sua vez a diferenciação dos osteoblastos em cultura (**Hiraga et al., 2007**). O M-CSF, juntamente com o RANKL, induzem a diferenciação dos precursores mononucleares CD14+ em osteoclastos (**Fujikawa et al., 1996**). O M-CSF induz a expressão do receptor do RANKL nas células precursoras, dando início a diferenciação dos osteoclastos (**Yasuda et al., 1998**). O HGF também é capaz de induzir a diferenciação para osteoclasto na presença de RANKL. Os osteoblastos também secretam VEGF em resposta à hipóxia (**Steinbrech et al., 1999**), mas a secreção do VEGF é mediada unicamente pela indução do HIF-2 $\alpha$  (**Akeno et al., 2001**). A hipóxia induz as 2 isoformas do HIF nas células mononucleares do TCG, mas o HIF-2 $\alpha$  é o regulador dominante para induzir a expressão gênica. Diferentemente do VEGF, o M-CSF e o HGF primariamente induzem o HIF-1 $\alpha$ . Isso pode explicar por que a associação VEGF+RANKL foi menos eficaz que a associação M-CSF+RANKL. O VEGF pode substituir o M-CSF para induzir osteoclastogênese (**Niida et al., 1999**). Os osteoclastos humanos e as células gigantes multinucleadas do TCG expressam HIF-1 $\alpha$  e HIF-2 $\alpha$ , induzindo a expressão de VEGF e outros genes moduladores. Tanto o VEGF como o M-CSF induzem a quimiotaxia dos osteoclastos. O VEGF-R1 foi descrito como o principal receptor que regula a diferenciação monócito-osteoclasto e o VEGF-R2 como o principal receptor que regula a atividade do osteoclasto em resposta ao VEGF (**Aldridge et al., 2005a**). Os autores examinam 112 tecidos com TCG. Notam que houve expressão de HIF-1 $\alpha$  e HIF-2 $\alpha$  nas células gigantes multinucleadas do TCG. A área de reabsorção óssea foi dez vezes menor

com VEGF + RANKL do que com M-CSF+RANKL, embora outros trabalhos descrevessem atividade semelhante (Aldridge et al., 2005a,b). Por fim, os autores sugerem que a hipóxia e a produção de fatores de crescimento no osso podem contribuir para o início e a patogênese do TCG. Nos ossos longos sem maturidade esquelética a epífise tem um suprimento vascular que é interrompido após a fusão da fise. A epífise dos ossos longos do adulto tem uma irrigação diminuída se comparada à epífise do osso imaturo, como observado por estudo com contraste pela RM (Jaramillo et al., 2004). Isso poderia deixar parte da epífise hipóxica, iniciando a produção de HIF e VEGF e o recrutamento dos osteoclastos (Zheng et al., 2000; Kumta et al., 2003). Apesar do TCG ser muito vascularizado, isso também sugere que o fator inicial que gerou o HIF foi a hipóxia.

**Matsumoto et al. (2010)** postulam que a via VEGF-Flt-1 (receptor VEGF tipo 1) - *focal adhesion kinase* (FAK) poderia estar envolvida na quimiotaxia e proliferação das células precursoras de osteoclastos e contribuir na destruição de articulações com artrose. Ao estudarem amostras de 21 pacientes com TCG, notam que o VEGF foi claramente expresso nos três tipos de células do TCG. Entretanto, as células estromais não expressaram o CD68, ao contrário das células monocíticas e osteoclásticas, sugerindo que as células estromais não se originaram da linhagem monocítica- macrofágica. Nas células endoteliais, a sinalização do VEGF é feita basicamente via Flk-1, que é o receptor VEGFR2 (Skobe et al., 1997). Entretanto, na linhagem monocítica, a maioria dos sinais do VEGF era transmitido via Flt-1. Os autores relatam que o VEGF, através de mecanismos parácrinos e autócrinos, é capaz de ativar a via VEGF-Flt-1-FAK; e que a ativação dessa via poderia estar envolvida na migração das células reativas precursoras de osteoclastos para o local da lesão óssea.

**Wei et al., em 2010**, analisam 2 casos de TCG com múltiplos focos de metástase, inclusive para coluna vertebral. Esses pacientes foram tratados com IFN  $\alpha$ -2b por 3 anos cada. Os autores não relatam complicações com o uso de interferon, e as lesões desapareceram ou regrediram significativamente.

**Kaly e Rosner (2012)** publicam um artigo sobre o uso do tocilizumab, um anticorpo monoclonal humano IgG antirreceptor da IL-6. Relatam o seu uso em várias

doenças reumatológicas, como a artrite reumatoide (AR) e lúpus eritematoso sistêmico. A IL-6 tem um grande impacto na resposta imunológica, na hematopoiese e inflamação, apresentando potente efeito pró-inflamatório. A espondilite anquilosante (EA), uma espondiloartropatia do mesmo grupo da artrite reativa e da artrite psoriática, passou a ser tratada com tocilizumab nos casos em que não houve melhora com o uso de anti-TNF $\alpha$ . Na EA observou-se elevado índice de IL-6 tanto no sangue como na articulação sacroilíaca, sugerindo que a IL-6 tem importância na patogênese. Na AR a IL-6 induz o aumento de produção do VEGF no tecido sinovial, levando a um aumento da vascularização da sinóvia, erosões e reabsorção óssea secundária à diferenciação e ativação dos osteoclastos (Kotake et al., 1996).

**Taylor et al. (2012)** relatam que vários fatores de crescimento são capazes de induzir osteoclastogênese mediado pelo RANKL, como VEGF-A, VEGF-D, PIGF e o fator de crescimento de hepatócitos (HGF), mesmo na ausência do M-CSF. Já o VEGF-C não foi capaz de formar osteoclasto a partir de uma cultura de monócitos, mesmo na presença de RANKL. A quantidade de reabsorção do osso induzida por VEGF-A + RANKL e VEGF-D + RANKL foi de 4,5% e 5,4% respectivamente em relação ao controle (M-CSF + RANKL). Já na presença de RANKL + M-CSF, o VEGF-A e HGF formaram células gigantes numerosas, muito grandes e com grande capacidade de reabsorção óssea. Os autores notaram 72% mais de reabsorção se comparado apenas ao controle com M-CSF+ RANKL e observaram que os osteoclastos formados apenas pela ação do VEGF, mediado pelo RANKL, tinham uma capacidade baixa de reabsorção embora não tenham observado uma diminuição no número de células multinucleadas. Assim, concluem que a presença de vários fatores de crescimento osteoclastogênicos, juntamente com o M-CSF, podem explicar a osteólise intensa observada no TCG.

**Fu et al. (2014)** estudam 22 pacientes com TCG do sacro e analisam os níveis de expressão do HIF-1 $\alpha$  e VEGF utilizando imunohistoquímica e Western blot. Também analisam a expressão de CD34, um marcador de angiogênese. Usam como controle amostras de 10 sacros normais. Utilizam um sistema semiquantitativo para analisar o nível de expressão, seguindo os mesmos parâmetros publicados por **Hara et al., em 2006**. O VEGF foi localizado no citoplasma das células estromais e no citoplasma das células gigantes multinucleadas. Mais dessas células eram VEGF positivas no TCG sacral que

nos tecidos controle. A maior expressão de CD34 também ocorreu nas amostras de TCG em relação ao controle. A expressão aumentada de HIF-1 $\alpha$  e VEGF foi correlacionada com um valor mais alto de densidade de microvasos nas amostras de TCG sacral que nos casos controle. Os autores concluem que o HIF-1 $\alpha$ , VEGF e CD34 são mais expressos no TCG do sacro e que o CD34 se correlacionou com o HIF-1 $\alpha$  e VEGF.

**Hatano et al. (2014)** relatam que as células gigantes do tipo osteoclasto poderiam aumentar a infiltração de macrófagos, a permeabilidade vascular e a linfangiogênese via expressão de VEGF-C. As células gigantes do tipo osteoclasto têm características similares aos próprios osteoclastos (**Atkins et al., 2000**). O VEGF-C seria o responsável pela linfangiogênese nos tumores que contém células gigantes do tipo osteoclasto. O VEGF-C não é produzido apenas pelas células endoteliais linfáticas, mas também pela linhagem monocítica/macrofágica (**Hamrah et al., 2004**). O aumento da expressão do VEGF-C no meio tumoral induz à linfangiogênese e estaria associado à disseminação linfonodal e metástase para outros órgãos, com piora no prognóstico. Além da linfangiogênese, o VEGF-C promove a permeabilidade vascular e mobilização dos macrófagos, contribuindo para uma maior agressão do tumor. Os autores terminam concluindo que o VEGF-C tinha aumento de expressão com a diferenciação da linhagem monocítica/macrofágica e que a interação VEGF-C, RANKL e células gigantes do tipo osteoclasto poderiam ser mecanismos para o crescimento rápido do tumor.

**Song et al. (2015)** estudam a capacidade do 5-fluoruracil (5-FU) de impedir a progressão do TCG através do bloqueio da osteoclastogênese e da angiogênese. O 5-FU é um agente quimioterápico bastante usado na prática oncológica, como nos carcinomas gastrointestinais e no carcinoma de mama. O 5-FU bloqueou *in vitro* as células estromais e as células gigantes do tipo osteoclasto através da via do fator nuclear Kappa B (NF-kappaB). Além disso, o 5-FU indiretamente inibiu vários fatores de ativação de osteoclastos, entre eles o VEGF, sendo também capaz de inibir a angiogênese via bloqueio do VEGF. Os autores citam que os bisfosfonatos e o denosumab atuam principalmente no osteoclasto e não nas células estromais (**Atkins et al., 2000**). Outras desvantagens do denosumab seriam a necrose de mandíbula e fratura subtrocantérica atípica, além de um potencial risco de transformação maligna (**Mak et al., 2014**). Os

autores concluem que o 5-FU poderia ser um candidato potencial para o tratamento do TCG.

**López-Pouza et al. (2015)** publicam um artigo sobre novas opções de tratamento para o TCG. No artigo existem considerações sobre o tratamento cirúrgico, utilização de adjuvância química local como o fenol, peróxido de hidrogênio e cloreto de zinco, radioterapia, embolização e fotoablação a laser. Os autores dão bastante ênfase ao uso do denosumab como tratamento sistêmico. O fato de haver no TCG muitos fatores de crescimento angiogênicos levou ao uso do IFN $\alpha$  como agente antiangiogênico. O primeiro uso do IFN foi em 1995 (**Kaban et al., 1999**). Outros estudos mostraram bons resultados com o IFN (**Kaban et al., 2002**). O IFN $\alpha$  inibe a expressão de FGF-b e IL-8, que são dois fatores angiogênicos.

**Han et al. (2015)** estudam a expressão de CD147, PCNA, VEGF e MMP no TCG e o significado clínico de cada uma dessas substâncias. Para isso, estudam 68 pacientes com TCG, sendo 24 tumores no estágio I de Jaffe, 37 no estágio II e 7 no estágio III. A relação entre a expressão de CD147 e de MMP e o prognóstico do TCG foi estatisticamente significativa. Não houve diferença entre a expressão de VEGF e o estágio de Jaffe ( $p=0,21$ ). Também não houve diferença entre a expressão de VEGF e o prognóstico quanto à recidiva ( $p=0,052$ ). Houve uma correlação positiva entre a expressão de VEGF e CD147 ( $r=0,411$ ,  $P=0,000$ ).

**Zhang et al. (2015)** estudam a expressão de ezrina (proteína de ligação da membrana celular e citoesqueleto), CD44 (marcador de tumores de célula tronco) e VEGF nos tumores de células gigantes do esqueleto em 80 pacientes. O VEGF foi mais encontrado no citoplasma da célula do que na membrana. Nesse estudo o VEGF foi positivo em 61,3% no tecido tumoral e em 26,2% no tecido adjacente ao tumor (pelo menos 3 cm distante), mas sadio ( $p<0,001$ ). Nesse trabalho o autor usou 10% como nível de corte para determinar se uma amostra seria positiva ou negativa na expressão do VEGF: se houvesse até 10% de células que expressassem VEGF, a amostra era considerada negativa; acima de 10% a amostra era considerada positiva. Além disso, os autores mostram que os tumores de células gigantes Campanacci III apresentavam uma

expressão maior de VEGF ( $p=0,025$ ). A taxa de recidiva também foi maior nos pacientes que apresentavam maior expressão de VEGF ( $p=0,046$ ).

## **4. MÉTODOS**



## 4 MÉTODOS

O projeto de pesquisa foi cadastrado e aprovado pelo Comitê de Ética e Pesquisa do Hospital das Clínicas da Faculdade de Medicina de São Paulo e devidamente inscrito na Plataforma Brasil (**Anexo A**). O projeto também foi aprovado pela Comissão de Ética para análise de Projetos de Pesquisa (CAPPesq) (**Anexo B**).

Foram analisados todos os prontuários de pacientes operados por TCG ósseo no Instituto de Ortopedia e Traumatologia do Hospital das Clínicas da FMUSP entre os anos de 2000 e 2016.

### 4.1 Critérios de inclusão

- 1) Pacientes com diagnóstico anatomopatológico de tumor de células gigantes ósseo tratados no IOT–HC–FMUSP de 2000 a 2016;
- 2) Seguimento clínico de pelo menos 24 meses;
- 3) Blocos do AP dos pacientes disponíveis.

### 4.2 Critérios de exclusão

- 1) Tumores de células gigantes da bainha tendinosa;
- 2) Tumores de células gigantes malignos ósseos;
- 3) TCGs com transformação maligna.

### 4.3 Levantamento de prontuário

Os prontuários foram analisados em busca de várias informações como:

- Osso acometido e região do osso (proximal ou distal);

- Lado acometido;
- Idade do paciente;
- Tempo de história da doença;
- Classificação radiográfica de Campanacci;
- Tamanho do tumor; nos casos em que havia RM ou TC pré-cirurgia, foi levado em consideração o tamanho no maior eixo, em milímetros, de acordo com o laudo emitido pelo Serviço de Radiologia;
- Tempo decorrido entre início dos sintomas e cirurgia definitiva;
- Modalidade de cirurgia empregada;
- Presença ou ausência de recidiva; no caso de recidiva, o tratamento instituído;
- Tempo decorrido entre cirurgia e recidiva;
- Tempo de seguimento;
- Presença ou ausência de metástase pulmonar;
- Se o paciente recebeu neoadjuvância com denosumab ou bisfosfonatos.

#### 4.4 Classificação radiográfica

A classificação radiográfica utilizada foi a de **Campanacci et al., de 1987**:

- Grau I: borda bem delimitada fina de osso maduro, com a cortical intacta ou levemente afilada, mas não deformada;
- Grau II: margens relativamente bem definidas, mas não bordas radiopacas; a cortical e a borda de osso reacional estão finas e moderadamente expandidas, mas ainda presentes;
- Grau III: bordas indefinidas, sugerindo crescimento rápido e permeativo; o tumor protrui para as partes moles, mas a massa de partes moles não segue o contorno do osso e não está delimitada pelo osso reativo.

#### 4.5 Análise estatística

Os dados foram armazenados em uma planilha de *Excel® for MAC* e posteriormente foram importados para o *Software SPSS® 25 for MAC* para análise estatística.

Os dados foram todos do tipo categóricos e foram descritos pela sua contagem e sua frequência relativa. Diversas associações foram realizadas para inferência estatística, seguindo o objeto central nas associações com o VEGF. Para associação entre as variáveis categóricas foi utilizado o teste Qui-quadrado de Pearson, e quando adequados, os testes de Fischer ou de razão de verossimilhança para número de pequenos eventos observados e esperados (<10). Foi aceito como erro do tipo I, para diferenças estatisticamente significantes, o valor de  $p \leq 0,05$ .

As variáveis foram obtidas e agrupadas da seguinte forma:

- Idade entre 20 a 40 anos e fora dessa faixa etária;
- Gênero masculino e feminino;
- Localização anatômica do tumor: membro superior, membro inferior, esqueleto axial;
- Campanacci: I, II em um grupo e III em outro grupo;
- Tipo de cirurgia: intralesional estendida ou marginal/ ampla;
- Tamanho da lesão no maior eixo: menor ou igual a 8cm ou maior que 8 cm;
- Presença ou ausência de recidiva local;
- Presença ou ausência de metástase pulmonar.

#### 4.6 Método para avaliar expressão do VEGF

Após a identificação dos pacientes com TCG operados no IOT entre 2000 e 2016, o Laboratório de Anatomia Patológica do IOT separou o bloco e as lâminas dos pacientes.

A patologista responsável pela análise dos casos inicialmente escolheu os blocos mais representativos de cada um dos casos. Nos casos que tinham amostras da biópsia e da peça foi escolhida a amostra da peça. Nos casos não operados foram escolhidas as

amostras da biópsia. Os cortes de tecido provenientes de biópsia ou ressecção de tumores de células gigantes foram colocados em lâminas silanizadas (Sigma Chemical Co. St. Louis, Missouri, EUA). Foram realizadas 8 lâminas de cada caso. Dentre estas, 2 foram escolhidas pela patologista por serem mais representativas do tumor de células gigantes. Essas duas lâminas foram enviadas para o laboratório de imunohistoquímica da Faculdade de Medicina da Universidade de São Paulo. As 6 lâminas remanescentes ficaram como reserva, caso ocorresse algum problema com as outras lâminas.

Posteriormente foram realizados os seguintes processos: desparanifinação, hidratação, recuperação dos sítios antigênicos por alta temperatura em Tris-EDTA pH 9, bloqueio da peroxidase endógena com água oxigenada 10v (3%) e as lâminas foram deixadas em tampão de lavagem (TBS- tris buffered saline).

O anticorpo VEGF – Vascular Endothelial Growth Factor (clone VG1, cód.: M7273; DAKO, Denmark, EUA) foi utilizado na diluição de 1:500 e as lâminas ficaram incubadas durante a noite até a manhã do dia seguinte a 4°C.

Depois foi feita a incubação com o anticorpo secundário Polímero Novolink (Leica Biosystems Newcastle, UK) por 30 minutos em estufa 37°C e utilizado como cromógeno Diaminobenzidina (DAB) (Sigma-Aldrich Chemie, Steinheim, Alemanha).

Em seguida ocorreu a contracoloração com Hematoxilina de Harris (Merck, Darmstadt, Alemanha) e as lâminas foram montadas com lamínula em Permount, Fischer.cód. SP15-500.

O anticorpo utilizado foi anticorpo monoclonal de camundongo anti-humano VEGF, clone VG1, isotipo IgG1, kappa, isoformas do VEGF 121, 165 e 189. O fabricante é a Dako Corporation, Carpinteria, California, Estados Unidos da América.

Uma vez realizada a reação imunohistoquímica, as lâminas retornaram ao Laboratório de Patologia do IOT. A patologista fez então a análise de cada uma delas, atribuindo pontos para a intensidade e para as porcentagens de células que expressaram VEGF. É importante salientar que a patologista não tinha acesso ao caso completo, apenas

ao número da lâmina sem, portanto, saber qualquer informação sobre o caso do paciente ao qual a lâmina pertencia. Da mesma forma, o autor da tese também não sabia o resultado da análise da expressão do VEGF do caso ao levantar o prontuário.

A reação foi considerada positiva pela presença da cor marrom, visualizada na microscopia óptica com aumento de 200 vezes, representando o complexo antígeno-anticorpo, que é capaz de se ligar ao cromógeno. Inicialmente foi escolhido o campo microscópico mais representativo possível, ou seja, o que apresentou maior expressão possível de VEGF (com maior coloração marrom) com o menor aumento (10X). Nesse campo escolhido, agora com aumento de 40X, foi estabelecido quadrantes, cada um correspondendo a 25% da área do campo. Se houvesse células coradas no quadrante, este era considerado positivo (análise semiquantitativa). A somatória dos 4 quadrantes indicou a expressão de células.

Cada caso recebeu uma pontuação de 0 a 3, de acordo com a porcentagem de células que expressaram o VEGF (**Hara et al., 2006**).

- 0: negativo, sem expressão de VEGF;
- 1: positivo focal, <25% de células que expressaram VEGF;
- 2: moderada, 25% a 50% de células que expressaram VEGF;
- 3: difusa, >50% de células que expressaram VEGF.

Além da porcentagem de células que expressaram VEGF, foi analisado também a intensidade de expressão do VEGF (**Hara et al., 2006**). Cada caso recebeu uma pontuação de 0 a 3 nesse quesito, de acordo com sua intensidade de coloração:

- 0: sem expressão;
- 1: intensidade fraca;
- 2: intensidade moderada;
- 3: grande intensidade.

A pontuação final de cada caso foi dada pela soma simples das duas pontuações (Hara et al., em 2006; Fu et al., 2014), de modo que o mínimo de pontuação era 0 e o máximo 6.

#### **4.7 Composição dos grupos de acordo com a expressão de VEGF**

Os casos foram divididos em grupos A e B, utilizando-se para isso o trabalho de **Fu et al., de 2014**, que dividiu a expressão de VEGF em 2 grupos:

- Grupo A: baixa expressão de VEGF, quando a pontuação observada foi de 0 a 2;
- Grupo B: alta expressão de VEGF, quando a pontuação observada foi de 3 a 6.

Para as análises de gênero X VEGF, tamanho tumor no maior eixo X VEGF, Campanacci X VEGF, recidiva X VEGF e metástase X VEGF, os casos também foram divididos em 2 outros grupos:

- Sem expressão de VEGF, quando a pontuação observada foi de 0;
- Com alguma expressão de VEGF, quando a pontuação observada foi de 1 a 6.

## **5. *RESULTADOS***

## 5 RESULTADOS

Ao final do levantamento de prontuários, foram incluídos 127 pacientes que preencheram os critérios de inclusão (**Apêndice 1**). Outros 18 pacientes foram excluídos do trabalho por:

- Seguimento menor que 2 anos: 4 casos;
- TCG maligno: 2 casos;
- Falta de informações adequadas no prontuário: 12 casos.

O tempo de seguimento médio foi de 6,7 anos, com desvio padrão de 4,9 anos.

Sessenta e três casos ocorreram no lado direito, 60 casos no lado E e 4 casos na coluna vertebral.

A distribuição da frequência entre os gêneros feminino e masculino está demonstrada na **Tabela 1**.

**Tabela 1** – Distribuição de frequência, absoluta e relativa (%), do gênero

<b>Gênero</b>	<b>Absoluto</b>	<b>Relativo</b>
Feminino	68	53,54%
Masculino	59	46,46%
<b>TOTAL</b>	127	100%

A distribuição dos casos em dois grupos de faixa etária, sendo o primeiro grupo compreendido entre 20 e 40 anos (mais comum para o TCG) e fora desta faixa etária está demonstrada na **Tabela 2**.



**Tabela 2** – Distribuição de frequência, absoluta e relativa (%), da faixa etária

<b>Faixa etária</b>	<b>Absoluto</b>	<b>Relativo</b>
Entre 20 e 40 anos	84	66,14%
Menor que 20 ou maior que 40 anos	43	33,86%
<b>TOTAL</b>	127	100%

A distribuição dos casos em membro inferior, membro superior e esqueleto axial está demonstrada na **Tabela 3**.

**Tabela 3** – Distribuição de frequência, absoluta e relativa (%), da localização do TCG de acordo com a localização em membro inferior, membro superior e esqueleto axial

<b>Localização</b>	<b>Absoluta (n)</b>	<b>Relativa (%)</b>
Membro inferior	88	69,29%
Membro superior	33	25,98%
Esqueleto axial	6	4,73%
<b>TOTAL</b>	127	100%

A localização dos TCGs no membro inferior está demonstrada nos **Quadros 3 e 4**.

**Quadro 3** – Localização anatômica no membro inferior

Proximal do fêmur	6
Distal do fêmur	28
Proximal da tíbia	35
Distal da tíbia	7
Proximal da fíbula	6
Pé	6
<b>TOTAL</b>	88

**Quadro 4** – Localização anatômica no pé

Calcâneo	1
Tálus	1
Metatarsos	3
Falange	1

A localização dos TCGs no membro superior está descrita no **Quadro 5**.

**Quadro 5** – Localização anatômica no membro superior

Proximal do úmero	5
Distal do úmero	1
Proximal da ulna	1
Distal da ulna	6
Distal do rádio	16
Mão	4
<b>TOTAL</b>	<b>33</b>

A localização dos TCGs no membro superior está descrita no **Quadro 6**.

**Quadro 6** – Localização anatômica no esqueleto axial

Coluna	2
Sacro	2
Íliaco	2
<b>TOTAL</b>	<b>6</b>

Com relação ao tamanho do tumor, levamos em consideração apenas os casos que tinham RM ou TC pré-operatória, que foram 53 casos (45,67%). A média do tamanho do tumor ao exame inicial de RM ou TC foi de 7,19cm, com desvio padrão de 2,82cm. A **Tabela 4** mostra a distribuição dos casos de acordo com o tamanho do tumor no maior eixo.

**Tabela 4** – Distribuição de frequência, absoluta e relativa (%), do tamanho do tumor

<b>Tamanho do tumor no maior eixo</b>	<b>absoluta(n)</b>	<b>relativa (%)</b>
< 8cm	32	60,38%
> 8cm	21	39,62%
<b>TOTAL</b>	53	100,00%

Dos 127 pacientes, 114 apresentavam radiografias pré-operatórias disponíveis para análise. Os 13 pacientes restantes apresentavam apenas radiografias pós-operatórias. Desses 114 pacientes, 49 também tinham ressonância magnética do membro acometido pelo tumor, e mais 4 apresentavam tomografia computadorizada do membro acometido.

A **Tabela 5** mostra a divisão dos casos de acordo com a classificação de Campanacci.

**Tabela 5** – Distribuição da frequência, absoluta e relativa (%), dos casos em relação à classificação radiográfica de acordo com Campanacci

<b>Classificação radiográfica de Campanacci</b>	<b>absoluta(n)</b>	<b>relativa (%)</b>
Tipo I	3	2,63%
Tipo II	34	29,82%
Tipo III	77	67,54%
<b>TOTAL</b>	114	100%

Os tipos de cirurgia, após a biópsia, realizados inicialmente foram:

- Ressecção e endoprótese: 24;
- Ressecção e espaçador de cimento: 4;
- Ressecção com reconstrução: 8 (sendo 1 com aloenxerto e placa, 2 com reconstrução após vertebrectomia e 5 fíbulas vascularizadas para o tratamento do TCG distal do rádio);
- Ressecção sem reconstrução: 16;
- Curetagem, eletrocauterização e cimento ortopédico: 32;
- Curetagem, eletrocauterização, cimento ortopédico e placa: 24;
- Curetagem, eletrocauterização, cimento ortopédico e fixação intramedular: 11;
- Amputação: 3; destes, 1 caso foi submetido à hemicorporectomia (caso 53);
- Artroplastia total do quadril: 2;
- Três pacientes não foram operados: 2 pacientes com TCG do sacro, que foram embolizados, mas sem sucesso, e um paciente com TCG do íliaco, também embolizado. A relação entre o tipo de cirurgia definitiva empregada e a classificação de Campanacci está demonstrada na **Tabela 6**.

**Tabela 6** – Relação entre o tipo de ressecção e a classificação de Campanacci

		Campanacci		
		I+II	III	TOTAL
Ressecção	intralesional	32	27	59
	marginal/ ampla	5	50	55
	<b>TOTAL</b>	37	77	114

p<0,001

Tivemos 26 casos de recidiva do TCG, sendo que 5 casos foram tratados inicialmente em outro Serviço. Em 16 casos foi realizado como tratamento cirúrgico inicial a curetagem, eletrocauterização e cimento ortopédico, e em 10 casos a ressecção do tumor com ou sem reconstrução. A média de tempo para a recidiva foi de 30,2 meses,

com desvio padrão de 30,3 meses. A **Tabela 7** mostra a distribuição dos casos de recidiva de acordo com a localização anatômica. Já a **Tabela 8** mostra a distribuição da frequência de recidiva no membro superior e membro inferior.

**Tabela 7** – Distribuição da recidiva de acordo com a localização anatômica

Localização	Número de casos	Porcentagem	
Proximal do úmero	3	11,54%	<b>TOTAL</b> membro superior 13 casos 50%
Distal do úmero	1	3,85%	
Distal do rádio	7	26,92%	
Distal da ulna	1	3,85%	
Mão	1	3,85%	
Distal do fêmur	3	11,54%	<b>TOTAL</b>
Proximal da tíbia	5	29,23%	membro inferior
Distal da tíbia	3	11,54%	13 casos
Proximal da fíbula	2	7,69%	50%
<b>TOTAL</b>	26	100%	

**Tabela 8** – Distribuição de frequência, absoluta e relativa (%), da localização do TCG em membro inferior, membro superior e a recidiva local

Localização	Recidiva local				TOTAL (n)
	não		sim		
	Absoluta (n)	Relativa (%)	Absoluta (n)	Relativa (%)	
Membro inferior	75	85,23%	13	14,77%	88
Membro superior	20	60,61%	13	39,39%	33

Os tumores localizados na região distal do rádio e proximal do úmero tiveram maior taxa de recidiva (**Tabelas 9 e 10**).

**Tabela 9** – Relação entre a localização do TCG na região distal do rádio e o desenvolvimento de recidiva local

		Recidiva		
		não	sim	TOTAL
Distal do rádio	não	89	19	108
	sim	9	7	16
	<b>TOTAL</b>	98	26	124

p= 0,016

**Tabela 10** – Relação entre a localização do TCG na região proximal do úmero e o desenvolvimento de recidiva local

		Recidiva		
		não	sim	TOTAL
Proximal do úmero	não	96	23	119
	sim	2	3	5
	<b>TOTAL</b>	98	26	124

p=0,029

Quatro pacientes receberam adjuvante sistêmico, sendo que 3 receberam denosumab e 1 ácido zoledrônico. Uma paciente recebeu 24 doses de denosumab para tratamento de um TCG do sacro; outra recebeu 10 doses de denosumab para tratamento de um TCG do ilíaco. Ambas as pacientes não foram operadas. Um paciente recebeu denosumab após a cirurgia para tratamento da metástase pulmonar. Uma paciente recebeu ácido zoledrônico para controle de uma metástase do TCG para a nádega antes da cirurgia da metástase.

Dezessete pacientes (13,39%) apresentaram fratura patológica antes do tratamento definitivo, sendo 1 distal do rádio, 2 proximais do úmero, 3 proximais da tíbia, 4 distais do fêmur, 5 proximais do fêmur (colo femoral) e 2 da coluna lombar.

Dois pacientes apresentaram fratura logo após a cirurgia; uma paciente obesa apresentou fratura proximal da tíbia operada e um paciente apresentou fratura do côndilo lateral do fêmur operado. A **Tabela 11** mostra a relação entre fratura patológica e a classificação de Campanacci.

**Tabela 11** – Distribuição de frequência, absoluta e relativa (%), da presença de fratura patológica prévia a cirurgia definitiva segundo a classificação de Campanacci

Presença de fratura patológica	Classificação de Campanacci			
	I + II		III	
	Absoluta (n)	Relativa (%)	Absoluta (n)	Relativa (%)
não	32	32,65%	66	67,35%
sim	5	31,25%	11	68,75%
<b>TOTAL</b>	37	32,46%	77	67,54%

p=0,898

Com relação à metástase pulmonar, 90 pacientes tinham radiografias simples de tórax; destes, 25 pacientes tinham também TC de tórax de cortes finos. Trinta e sete pacientes não tinham imagens do tórax. Dos 90 pacientes com exames do tórax, 7 (7,78%) apresentavam metástases pulmonares (**Quadro 7**). Desses 7 pacientes, 2 apresentaram recidiva prévia (33%). Uma paciente com TCG distal da ulna apresentou metástase para a região do quadril 5 anos após o tratamento da lesão inicial, mas sem metástase pulmonar associada.

**Quadro 7** – Casos que apresentaram metástase pulmonar e localização primária do TCG

<b>Caso</b>	<b>Localização</b>
6	Distal do rádio
18	Distal do rádio
58	Proximal do fêmur
63	Distal do fêmur
68	Distal do fêmur
91	Distal do rádio
105	Proximal da tíbia

As **Tabelas 12 e 13** mostram a distribuição dos casos de acordo com a porcentagem de células que expressaram VEGF e a intensidade de expressão, respectivamente. A **Tabela 14** mostra a pontuação final de VEGF.

**Tabela 12** – Distribuição dos casos de acordo com a porcentagem de células que expressaram VEGF

<b>Escore de VEGF</b>	<b>Porcentagem de células que expressaram VEGF</b>			
	<b>0</b>	<b>&lt;25%</b>	<b>25 a 50%</b>	<b>&gt;50%</b>
Número de casos	36	51	29	11
Frequência relativa	28,3%	40,2%	22,8%	8,7%



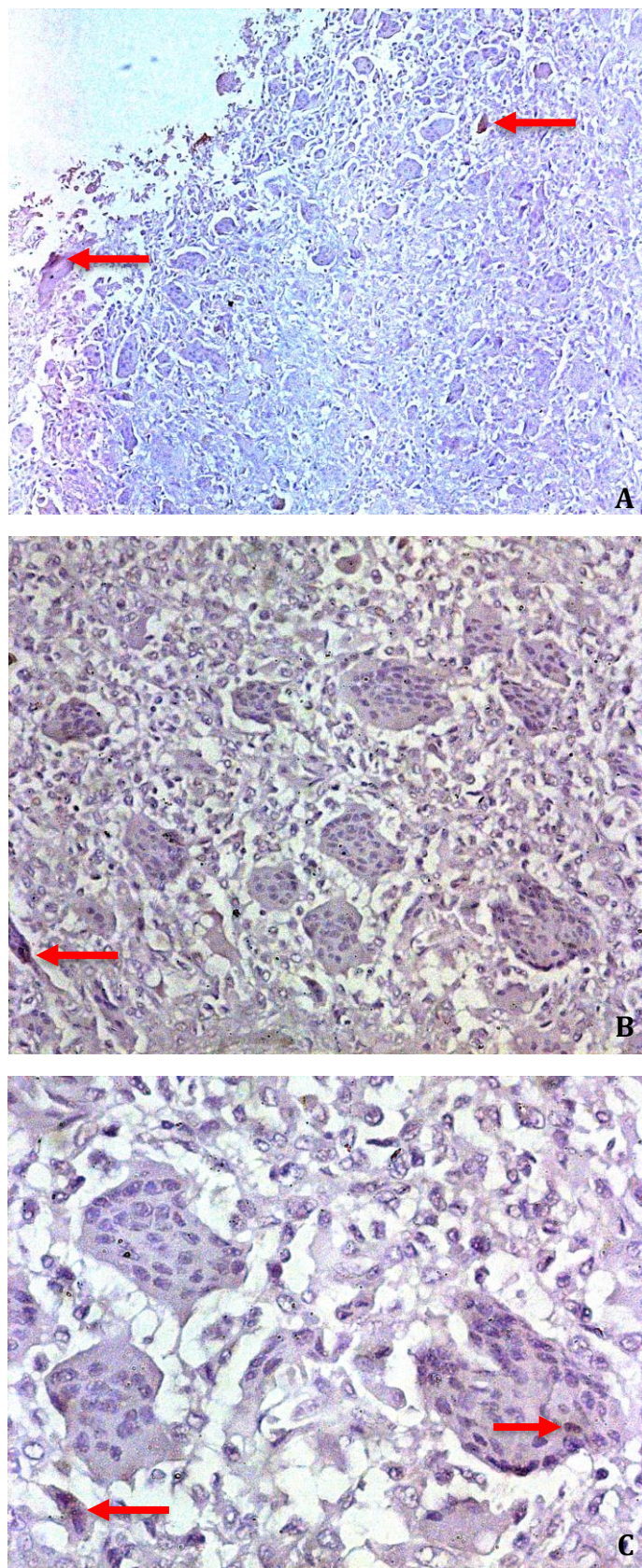
**Tabela 13** – Distribuição dos casos de acordo com a intensidade de expressão do VEGF

Intensidade de expressão	Intensidade de expressão de VEGF			
	0	+	++	+++
Número de casos	36	59	21	11
Frequência relativa	28,3%	46,5%	16,5%	8,7%

**Tabela 14** – Distribuição dos casos de acordo com a expressão total de VEGF (porcentagem de células + intensidade de expressão)

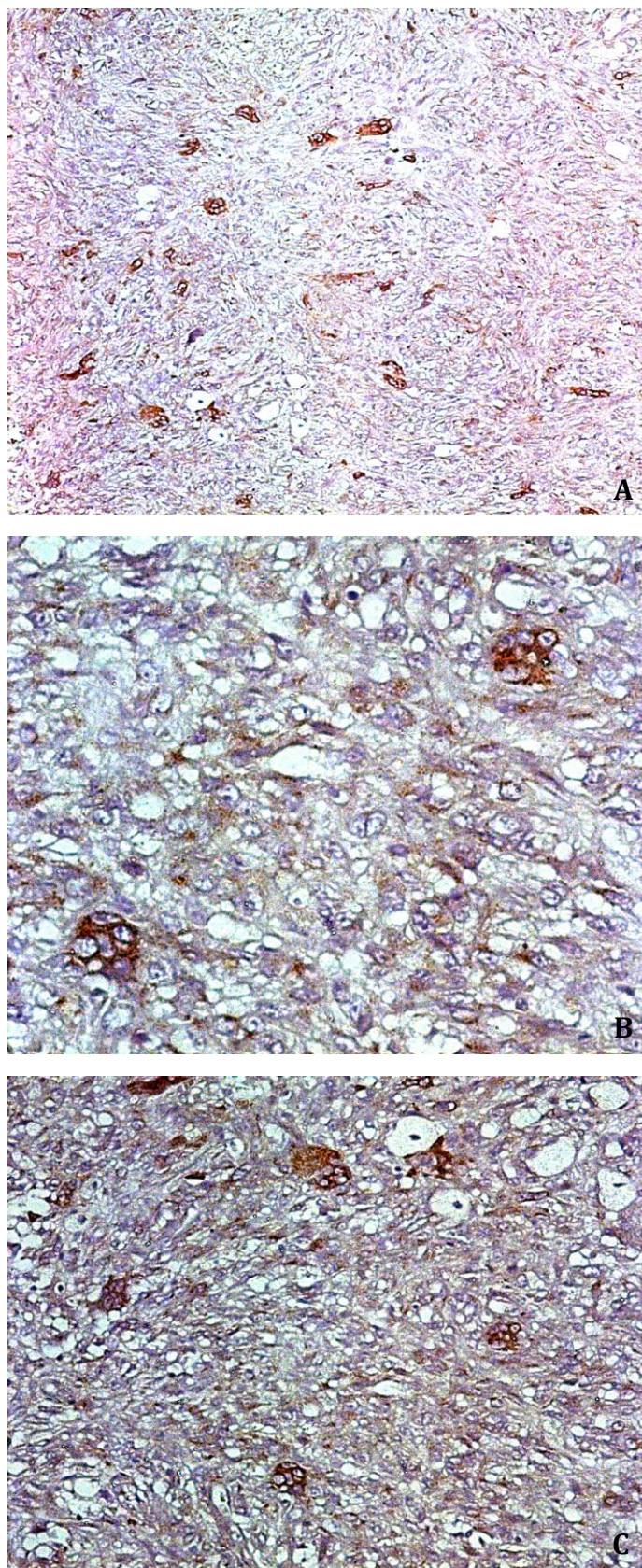
Pontuação VEGF	Absoluto (n)	Relativo (%)
0	36	28,35%
1	0	0%
2	44	34,64%
3	19	14,96%
4	14	11,02%
5	9	7,09%
6	5	3,94%
<b>TOTAL</b>	127	100%

As **Figuras 2, 3 e 4** mostram as lâminas obtidas após a reação imunohistoquímica com o anticorpo antiVEGF. As células com coloração marrom expressam VEGF.



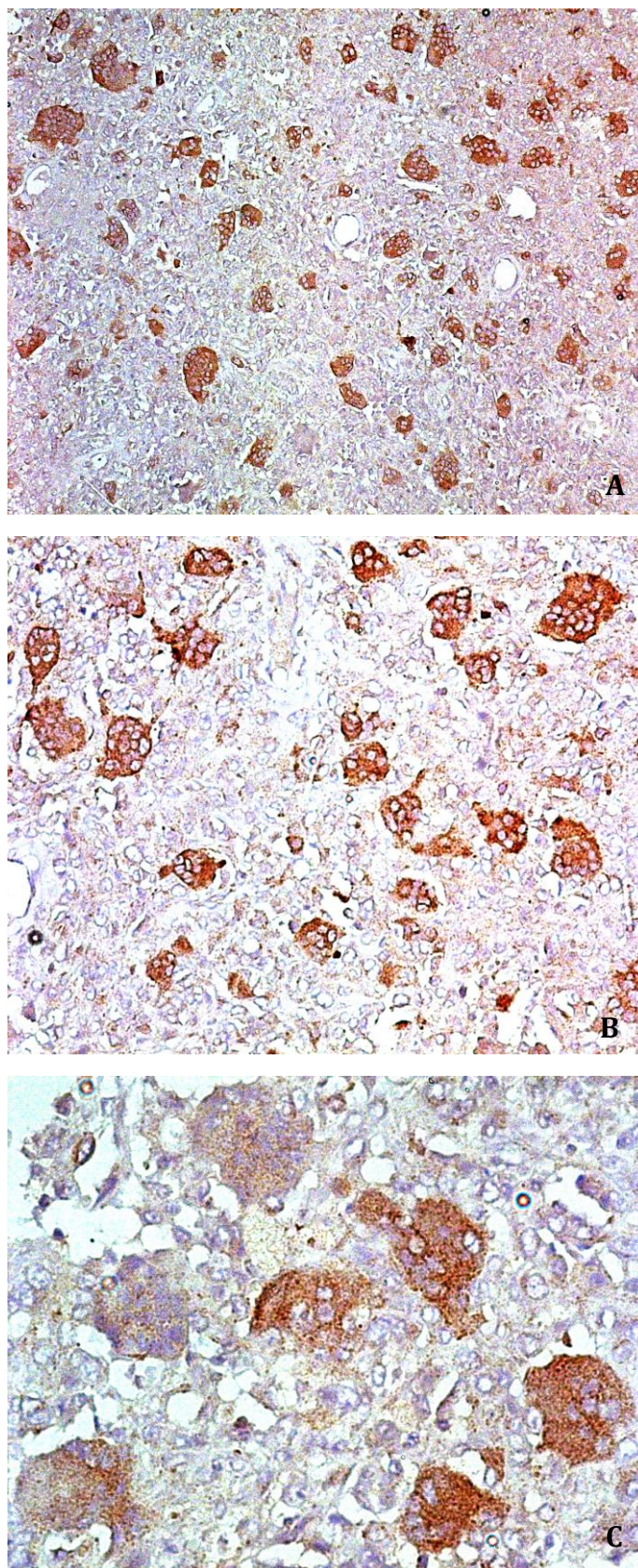
**Figura 2** – Expressão de VEGF positiva, porém menor que 25% das células (setas) e intensidade fraca. Caso 34. A: aumento de 10x; B: aumento de 20x; C: aumento de 40x





**Figura 3** – Expressão de VEGF positiva entre 25% e 50% das células e intensidade moderada. Caso 30. A: aumento de 10x; B: aumento de 20x; C: aumento de 40x





**Figura 4** – Expressão de VEGF acima de 50% das células e grande intensidade. Caso 71. A: aumento de 10x; B: aumento de 20x; C: aumento de 40x

Os casos foram divididos de duas formas de acordo com a pontuação final de VEGF. A **Tabela 15** mostra a distribuição dos casos utilizando o nível de corte de 25% (baixa expressão e alta expressão) e a **Tabela 16** mostra a distribuição dos casos usando o nível de corte de 0% (com expressão ou sem expressão).

**Tabela 15** – Distribuição dos casos de acordo com a pontuação de VEGF levando em consideração o corte de 25%

	<b>Expressão + intensidade de VEGF</b>			
	<b>Grupo A – 0 a 2</b>		<b>Grupo B – 3 a 6</b>	
	<b>Absoluta(n)</b>	<b>Relativa (%)</b>	<b>Absoluta (n)</b>	<b>Relativa (5)</b>
Número de pacientes	80	63%	47	37%

**Tabela 16** – Distribuição dos casos de acordo com a pontuação de VEGF levando em consideração o corte de 0%

	<b>Expressão + intensidade de VEGF</b>			
	<b>0 a 1</b>		<b>2 a 6</b>	
	<b>Absoluta(n)</b>	<b>Relativa (%)</b>	<b>Absoluta (n)</b>	<b>Relativa (%)</b>
Número de pacientes	36	28,35%	91	71,65%

As **Tabelas 17 e 18** mostram a distribuição de gênero de acordo com a expressão de VEGF.

**Tabela 17** – Distribuição de frequência, absoluta e relativa (%), do gênero segundo a expressão de VEGF utilizando o corte de 25%

Gênero	Expressão + intensidade de VEGF			
	Grupo A – 0 a 2		Grupo B – 3 a 6	
	Absoluta (n)	Relativa (%)	Absoluta (n)	Relativa (%)
Feminino	44	64,7%	24	35,3%
Masculino	36	61%	23	39%
<b>TOTAL</b>	80	63%	47	37%

p= 0,668

**Tabela 18** – Distribuição de frequência, absoluta e relativa (%), do gênero segundo a expressão de VEGF utilizando o corte de 0%

Gênero	Expressão + intensidade de VEGF			
	0 a 1		2 a 6	
	Absoluta (n)	Relativa (%)	Absoluta (n)	Relativa (%)
Feminino	18	23,5%	50	73,5%
Masculino	18	30,5%	41	69,5%
<b>TOTAL</b>	36	28,35%	91	71,65%

p=0,615

As **Tabelas 19 e 20** mostram a distribuição da faixa etária de acordo com a expressão de VEGF.

**Tabela 19** – Distribuição de frequência, absoluta e relativa (%), da faixa etária ao diagnóstico segundo a expressão de VEGF no momento do diagnóstico com corte de 25%

Faixa etária	Expressão + intensidade de VEGF			
	Grupo A – 0 a 2		Grupo B – 3 a 6	
	Absoluta (n)	Relativa (%)	Absoluta (n)	Relativa (%)
Entre 20 e 40 anos	55	65,5%	29	34,5%
Abaixo de 20 ou acima de 40 anos	25	58,1%	18	41,9%
<b>TOTAL</b>	80	63%	47	37%

p=0,418

**Tabela 20** – Distribuição de frequência, absoluta e relativa (%), da faixa etária ao diagnóstico segundo a expressão de VEGF no momento do diagnóstico com corte de 0%

Faixa etária	Expressão + intensidade de VEGF			
	0 a 1		2 a 6	
	Absoluta (n)	Relativa (%)	Absoluta (n)	Relativa (%)
Entre 20 e 40 anos	26	30,95%	58	69,05%
Abaixo de 20 ou acima de 40 anos	10	23,26%	33	76,74%
<b>TOTAL</b>	36	28,35%	91	71,65%

p=0,362

As **Tabelas 21 e 22** mostram a distribuição da localização do TCG em membro superior e inferior de acordo com a expressão de VEGF.

**Tabela 21** – Distribuição de frequência, absoluta e relativa (%), da localização do TCG em membro inferior, membro superior e esqueleto axial e a expressão de VEGF com corte de 25%

Localização	Expressão + intensidade de VEGF			
	Grupo A – 0 a 2		Grupo B – 3 a 6	
	Absoluta (n)	Relativa (%)	Absoluta (n)	Relativa (%)
Membro inferior	49	59,8%	33	40,2%
Membro superior	26	66,7%	13	33,3%
Esqueleto axial	5	83,3%	1	16,7%
<b>TOTAL</b>	80	63%	47	37%

p=0,819

**Tabela 22** – Distribuição de frequência, absoluta e relativa (%), da localização do TCG em membro inferior, membro superior e esqueleto axial e a expressão de VEGF com corte de 0%

Localização	Expressão + intensidade de VEGF			
	0 a 1		2 a 6	
	Absoluta (n)	Relativa (%)	Absoluta (n)	Relativa (%)
Membro inferior	24	27,3%	64	72,7%
Membro superior	11	33,3%	22	66,7%
Esqueleto axial	1	16,7%	5	83,3%
<b>TOTAL</b>	36	63%	91	37%

p=0,513



As **Tabelas 23 e 24** mostram a distribuição do tamanho do tumor no seu maior eixo de acordo com a expressão de VEGF. Apenas os casos que tinham RM ou TC pré-operatórias foram selecionados.

**Tabela 23** – Distribuição de frequência, absoluta e relativa (%), do tamanho do tumor segundo a expressão de VEGF usando nível de corte de 25%

Tamanho do tumor no maior eixo	Expressão de VEGF			
	Grupo A – 0 a 2		Grupo B – 3 a 6	
	Absoluta (n)	Relativa (%)	Absoluta (n)	Relativa (%)
<8cm	23	71,87%	9	28,3%
>8cm	14	66,67%	7	33,33%
<b>TOTAL</b>	37	63,8%	16	36,2%

p=0,686

**Tabela 24** – Distribuição de frequência, absoluta e relativa (%), do tamanho do tumor segundo a expressão de VEGF usando nível de corte de 0%

Tamanho do tumor no maior eixo	Expressão de VEGF			
	0 a 1		2 a 6	
	Absoluta (n)	Relativa (%)	Absoluta (n)	Relativa (%)
<8cm	9	39,13%	23	71,87%
>8cm	6	28,57%	15	71,43%
<b>TOTAL</b>	15	28,30%	38	71,7%

p=0,972

As **Tabelas 25 e 26** mostram a distribuição da classificação de Campanacci de acordo com a expressão de VEGF. Como 13 casos não tinham radiografias pré-operatórias, o número total de casos para esta análise foi 114.

**Tabela 25** – Distribuição de frequência, absoluta e relativa (%), da classificação de Campanacci de acordo com a expressão de VEGF usando nível de corte de 25%

Campanacci	Expressão + intensidade de VEGF			
	Grupo A – 0 a 2		Grupo B – 3 a 6	
	Absoluta (n)	Relativa (%)	Absoluta (n)	Relativa (%)
Tipo I + II	21	55,3%	17	44,7%
Tipo III	49	64,5%	27	35,5%
<b>TOTAL</b>	70	61,4%	44	38,6%

p=0,341

**Tabela 26** – Distribuição de frequência, absoluta e relativa (%), da classificação de Campanacci de acordo com a expressão de VEGF usando nível de corte de 0%

Campanacci	Expressão + intensidade de VEGF			
	0 a 1		2 a 6	
	Absoluta (n)	Relativa (%)	Absoluta (n)	Relativa (%)
Tipo I + II	7	18,9%	30	81,1%
Tipo III	24	31,2%	53	68,8%
<b>TOTAL</b>	31	27,2%	83	72,8%

p=0,169

As **Tabelas 27 e 28** mostram a distribuição da recidiva local de acordo com a expressão de VEGF. Como 3 casos não foram operados, o número total de casos para esta análise foi 124.

**Tabela 27** – Distribuição de frequência, absoluta e relativa (%), da recidiva local de acordo com a expressão de VEGF usando nível de corte de 25%

Recidiva local	Expressão + intensidade de VEGF			
	Grupo A – 0 a 2		Grupo B – 3 a 6	
	Absoluta (n)	Relativa (%)	Absoluta (n)	Relativa (%)
Com recidiva	16	61,5%	10	38,5%
Sem recidiva	61	62,2%	37	37,1%
<b>TOTAL</b>	77	62,1%	47	37,9%

p=0,947

**Tabela 28** – Distribuição de frequência, absoluta e relativa (%), da recidiva local de acordo com a expressão de VEGF usando nível de corte de 0%

Recidiva local	Expressão + intensidade de VEGF			
	0 a 1		2 a 6	
	Absoluta (n)	Relativa (%)	Absoluta (n)	Relativa (%)
Com recidiva	11	39,3%	15	60,7%
Sem recidiva	26	27,1%	72	72,9%
<b>TOTAL</b>	37	29,8%	87	70,2%

p=0,114

A relação entre o tipo de cirurgia definitiva empregada e a expressão de VEGF está demonstrada na **Tabela 29**.

**Tabela 29** – Distribuição de frequência, absoluta e relativa (%), do tipo de cirurgia segundo a expressão de VEGF (ressecção intralesional x ressecção marginal ou ampla)

Tipo de cirurgia	Expressão + intensidade de VEGF			
	Grupo A – 0 a 2		Grupo B – 3 a 6	
	Absoluta (n)	Relativa (%)	Absoluta (n)	Relativa (%)
intralesional	42	62,69%	25	37,315%
marginal ou ampla	35	61,40%	22	38,60%
<b>TOTAL</b>	77	62,10%	47	37,90%

p=0,883

Dois pacientes (1,57%) apresentaram lesões multicêntricas. Dezoito pacientes (14%) evoluíram com infecção no pós-operatório: um distal do rádio, 5 proximais da tibia, 1 distal da ulna, 2 proximais do úmero, 1 calcâneo, 5 distais do fêmur, 1 colo do fêmur, 1 metatarsiano e 1 distal da tibia.

As **Tabelas 30 e 31** mostram a presença ou ausência de fratura patológica de acordo com a expressão de VEGF no universo de 127 casos.

**Tabela 30** – Distribuição de frequência, absoluta e relativa (%), da presença de fratura patológica prévia à cirurgia definitiva segundo a expressão de VEGF usando nível de corte de 25%

Presença de fratura patológica	Expressão + intensidade de VEGF			
	Grupo A – 0 a 2		Grupo B – 3 a 6	
	Absoluta (n)	Relativa (%)	Absoluta (n)	Relativa (%)
não	72	90%	38	80,85%
sim	8	10%	9	19,15%
<b>TOTAL</b>	80	100%	47	100%

p=0,144

**Tabela 31** – Relação entre a localização do TCG na região proximal do fêmur e a ocorrência de fratura patológica antes do tratamento definitivo

		Fratura patológica		
		não	sim	TOTAL
Proximal do fêmur	não	109	12	121
	sim	1	5	6
	<b>TOTAL</b>	110	17	127

p<0,001

A pontuação total de VEGF dos 7 casos que desenvolveram metástase está demonstrada no **Quadro 8**.

**Quadro 8** – Pontuação de VEGF e localização anatômica inicial dos casos que desenvolveram metástase pulmonar

Caso	Localização	Pontuação VEGF
6	Distal do rádio	2
18	Distal do rádio	3
58	Proximal do fêmur	6
63	Distal do fêmur	2
68	Distal do fêmur	5
91	Distal do rádio	2
105	Proximal da tíbia	2

Todos os pacientes que apresentaram metástase pulmonar tiveram alguma expressão de VEGF (**Tabela 32**).

**Tabela 32** – Relação entre a presença de metástase pulmonar e a expressão de VEGF

		Metástase pulmonar no TCG		
		presente	ausente	TOTAL
Teste VEGF	positivo	7	60	67
	negativo	0	23	23
	<b>TOTAL</b>	7	83	90

As **Tabelas 33 e 34** mostram a distribuição da presença de metástase pulmonar de acordo com a expressão de VEGF.

**Tabela 33** – Distribuição de frequência, absoluta e relativa (%), da presença de metástase pulmonar segundo a expressão de VEGF usando nível de corte de 25%

Presença de metástase pulmonar	Expressão + intensidade de VEGF			
	Grupo A – 0 a 2		Grupo B – 3 a 6	
	Absoluta (n)	Relativa (%)	Absoluta (n)	Relativa (%)
Não	48	60,8%	31	39,2%
Sim	4	57%%	3	43%
<b>TOTAL</b>	52	60%	34	40%

p=0,604

**Tabela 34** – Distribuição de frequência, absoluta e relativa (%), da metástase pulmonar segundo a expressão de VEGF usando nível de corte de 0%

Metástase pulmonar	Expressão + intensidade de VEGF			
	sem qualquer expressão		com alguma expressão	
	Absoluta (n)	Relativa (%)	Absoluta (n)	Relativa (%)
Não	23	27,7%	60	72,3%
Sim	0	0%	7	100%
<b>TOTAL</b>	23	63,8%	67	36,2%

Teste Qui-quadrado de Pearson:  $p=0,093$

Razão de verossimilhança:  $p=0,031$

A **Tabela 35** mostra a relação entre recidiva local e a presença de metástase pulmonar.

**Tabela 35** – Relação entre a recidiva local e o desenvolvimento de metástase pulmonar

		Recidiva local		
		negativo	positivo	TOTAL
Metástase pulmonar	negativo	91	26	117
	positivo	5	2	7
	<b>TOTAL</b>	96	28	124

$p=0,693$

Todos os pacientes que evoluíram para metástase pulmonar foram classificados inicialmente como Campanacci III (**Tabela 36**).

**Tabela 36** – Relação entre a classificação de Campanacci e a presença de metástase pulmonar

		<b>Campanacci</b>		
		<b>I + II</b>	<b>III</b>	<b>TOTAL</b>
Metástase pulmonar	Não	37	70	107
	Sim	0	7	7
	<b>TOTAL</b>	37	77	114

Teste Qui-quadrado de Pearson:  $p=0,058$

Razão de verossimilhança:  $p=0,017$

As **Tabelas 37 e 38** mostram a relação entre a localização do TCG, respectivamente, na região distal do rádio e distal do fêmur e o desenvolvimento de metástase pulmonar.

**Tabela 37** – Relação entre a localização do TCG na região distal do rádio e o desenvolvimento de metástase pulmonar

		<b>Metástase pulmonar</b>		
		<b>não</b>	<b>sim</b>	<b>TOTAL</b>
Distal do rádio	não	72	4	76
	sim	11	3	14
	<b>TOTAL</b>	83	7	90

$p=0,038$



**Tabela 38** – Relação entre a localização do TCG na região distal do fêmur e o desenvolvimento de metástase pulmonar

		Metástase pulmonar		
		não	sim	TOTAL
Distal do fêmur	não	64	5	69
	sim	19	2	21
	<b>TOTAL</b>	83	7	90

p= 0,733

## **6. *DISCUSSÃO***

## 6 DISCUSSÃO

O TCG ósseo é atualmente considerado uma neoplasia de grau intermediário, com uma taxa de recidiva bastante variável, principalmente relacionada à forma de tratamento: ressecção intralesional, com ou sem adjuvância, ou ressecção com margem. Outra característica desse tumor é sua possibilidade de causar metástase a distância, notadamente para o pulmão. Alguns TCGs têm um comportamento bastante agressivo localmente, com crescimento rápido, grande destruição óssea e extravasamento extenso para partes moles, assemelhando-se aos sarcomas. Já outros apresentam crescimento mais contido, demorando para destruir o osso e invadir as partes moles.

Essa diferença de comportamento de um mesmo tumor ainda não é bem explicada. Sabemos que no TCG o grau histológico não guarda relação com o comportamento clínico do tumor (**Jaffe et al., 1940**). Podemos postular então que outros fatores possam contribuir para essa diferença de apresentação clínica. Uma das possibilidades estudadas na Literatura é a expressão de VEGF: tumores que apresentassem maior expressão de VEGF teriam uma maior agressividade, tanto local como sistêmica, esta última traduzida como potencial de metástase. Além disso, a localização do TCG também parece contribuir para sua agressividade. Com efeito, os tumores distais do rádio parecem ter um pior comportamento e uma maior dificuldade no tratamento, com maior taxa de recidiva, como já foi descrito previamente por **Errani et al., em 2010**. Isso poderia acontecer pela dificuldade em ressecar a lesão nessa topografia, mas também pela maior expressão de VEGF.

Quando buscamos na Literatura trabalhos que associem o VEGF ao TCG ósseo, notamos que existem relativamente poucos trabalhos. Além disso, os trabalhos estudaram outras variáveis, como a MMP-9 (**Kumta et al., 2003**) ou o trabalho de **Zhang et al., de 2015**, que estudou em 80 casos além do VEGF, a ezrina e o CD44. **Hara et al., em 2006**, estudam a expressão de VEGF em 60 casos de neoplasias musculoesqueléticas, mas destes apenas 8 eram TCGs. Não encontramos na Literatura trabalhos que focassem apenas no TCG e VEGF, como é o caso deste estudo. O trabalho de **Fu et al., de 2014**,

estudou 22 casos de TCG, mas todos foram do sacro e houve o estudo concomitante de CD34 e HIF-1 $\alpha$ .

O número de casos da nossa casuística, 127, é razoável para um tumor raro na população geral e feito com os pacientes de apenas uma Instituição. Entretanto, temos na Literatura casuísticas maiores, como a de **Campanacci et al., de 1987**, com 280 casos, ou de **Niu et al., de 2012**, de Beijing, China, com 621 pacientes. Mas esses trabalhos não citam o VEGF.

A escolha do período compreendido entre 2000 e 2016 foi feita para totalizar ao final do trabalho entre 150 e 200 casos. Após a avaliação inicial, 145 casos foram selecionados. Mas vários casos foram perdidos, em parte por falta de informações básicas para a pesquisa no prontuário, ou por perda de contato com o paciente, ou por tempo de seguimento insuficiente. Outros casos rotulados como TCG na verdade eram tumores de células gigantes de bainha tendinosa com ou sem invasão óssea; outros eram tumores de células gigantes malignos.

Uma das dificuldades no desenho do estudo foi definir o nível de corte para se considerar determinado caso com baixa expressão de VEGF ou alta expressão de VEGF. Esse tema é muito debatido na Literatura, sem aparentemente ter se chegado a um consenso. Como já ponderaram **Hara et al., em 2006**, ao se referirem ao estudo de expressão do VEGF nos sarcomas de partes moles, em tradução livre: “Entretanto, conclusões não podem ser obtidas pela literatura, porque parece existir uma grande heterogeneidade entre os estudos em relação aos subtipos histológicos dos sarcomas de partes moles, incluindo os níveis de corte de positividade do VEGF, bem como a metodologia da avaliação do VEGF”. A mesma objeção é feita por **Pakos et al., em 2005**. Nesse trabalho, os autores usam um nível de corte de 10% de expressão de VEGF para definir os grupos com expressão ou sem expressão. Mas afirmam também que outros estudos utilizaram nível de corte acima de 0% com resultados semelhantes ao corte de 10% no caso do VEGF. **Potti et al., em 2004a**, utilizam como nível de corte 10% para estudo de sarcoma de partes moles e VEGF. Fazer o nível de corte em 10% não foi possível pelo desenho inicial do estudo, que definiu o corte inicialmente como 25%.

Com relação às características da casuística, 68 pacientes (53,54%) foram do sexo feminino e 59 pacientes (46,46%) do sexo masculino. Os trabalhos mostram uma leve preponderância do sexo feminino em relação ao sexo masculino no TCG (**Biermann, 2013**). Entretanto, outros trabalhos mostraram uma preponderância do sexo masculino (**Camargo, 1994**). **Niu et al., em 2012**, publicam um trabalho de um único hospital chinês com 621 casos de TCGs de extremidades e encontram 57,8% de pacientes do sexo masculino. Os autores ponderam que na população asiática o TCG seria mais comum em homens, diferentemente do que ocorre na população caucasiana, com maior incidência em mulheres.

Quando comparamos a expressão de VEGF em relação ao gênero, notamos que não houve diferença quando o corte foi feito em 25% ( $p=0,668$ ). O mesmo se observou para o corte de 0 ( $p=0,615$ ). Esse resultado era até certo ponto esperado, mas existem trabalhos que encontraram uma diferença significativa entre a expressão de VEGF em homens e mulheres. **Kaya et al., em 2000**, ao estudar a expressão de VEGF no osteossarcoma, notam que dos 15 pacientes do sexo masculino 12 tiveram alta expressão de VEGF (80%), ao passo que 5 de 12 pacientes do sexo feminino apresentaram alta expressão (42%), com  $p<0,05$ . De qualquer modo, a maioria dos trabalhos não mostra associação entre gênero e expressão de VEGF.

Com relação a faixa etária, 66,14% dos casos estavam na faixa entre 20 e 40 anos, e 33,86% abaixo de 20 anos ou acima de 40 anos. Podemos dizer grosso modo que dois terços dos casos ficaram entre 20 e 40 anos e um terço fora dessa faixa etária. A média de idade para o diagnóstico do TCG foi de 32 anos com desvio padrão de 10,6 anos. A paciente mais nova tinha 12 anos (caso 121) e o mais velho 74 anos (caso 83) Outros autores obtiveram resultado semelhante. **Niu et al., em 2012**, afirmam que a idade média foi de 31,4 anos, sendo o caso mais novo de 11 anos de idade e o mais velho de 71 anos. Quando comparamos esses dois grupos de faixa etária com a expressão de VEGF, não encontramos diferença significativa, com  $p=0,418$  para o corte de 25% e  $p=0,362$  para o corte de 0%. Dessa forma, pacientes fora da faixa etária típica do TCG, que está entre 20 e 40 anos expressam a mesma quantidade de VEGF que os pacientes fora dessa faixa típica.

Quando os casos foram divididos pela localização anatômica (esqueleto axial, membro superior e membro inferior), notamos que o grupo membro inferior foi o mais prevalente, com 88 casos (69,29%), seguido pelo membro superior com 33 casos (25,98%) e finalmente pelo esqueleto axial, com 6 casos (4,73%). Na casuística a região mais afetada foi a proximal da tíbia, com 35 casos, seguida pela distal do fêmur com 28 casos e pela proximal do rádio com 16 casos. Essas 3 regiões anatômicas parecem ser as mais comuns para o TCG. A maioria dos trabalhos traz a região distal do fêmur como a mais prevalente, seguida pela proximal da tíbia (**Errani et al., 2010**). **Niu et al., em 2012**, encontram 33,8% de TCGs distais do fêmur e 29% de TCGs proximais da tíbia. **Campanacci et al., em 1987**, encontram 35,7% dos casos na região distal do fêmur e 33,2% dos casos na região proximal da tíbia. Se somarmos os casos de proximal de tíbia com distal do fêmur teremos 63 casos, ou seja, 49,61% dos casos ocorrendo ao redor do joelho. Esse achado é compatível com outras casuísticas encontradas na Literatura, que encontram aproximadamente metade dos casos de TCG na região do joelho.

Dos 127 pacientes, 13 não apresentavam qualquer exame de imagem pré-operatório do osso acometido pelo tumor (10,24%). Optou-se por manter esses pacientes na casuística porque os outros dados fundamentais estavam presentes e todos os pacientes apresentavam radiografias pós-operatórias.

Na casuística, 90 dos 127 pacientes apresentavam algum exame de imagem do pulmão. Todos os 90 pacientes tinham radiografias simples do tórax em PA. Destes, 25 também tinham tomografia computadorizada de tórax de cortes finos. Os 37 pacientes restantes não possuíam exames do tórax. Esses casos basicamente foram os casos mais antigos da casuística, e existem 2 motivos para isso: a dificuldade em se obter exames de imagem dos casos mais antigos; e principalmente pela falta de costume em se pedir radiografias de tórax no início dos anos 2000 à procura de metástases para um tumor que era considerado benigno e não de grau intermediário como é visto atualmente. Os casos mais recentes tinham tanto radiografias do tórax como TC de tórax de cortes finos.

Dos 90 pacientes com imagens do tórax, encontramos 7 pacientes com metástase pulmonar: 3 pacientes com TCG distal do rádio, 2 pacientes com TCG distal do fêmur, 1 paciente com TCG proximal da tíbia e 1 paciente com TCG na cabeça do fêmur. Todos

esses casos de metástase pulmonar tinham TC de tórax de cortes finos que comprovavam a presença de metástase. Tivemos então 7,78% de incidência de metástase pulmonar, dentro da faixa descrita na Literatura de acordo com **Niu et al. (2012)**, que foi de 2 a 9%. Neste trabalho, os autores descrevem a taxa de metástase pulmonar de 21 casos em 621 (3,4%). **Rock et al., em 1984**, publicam 8 casos de metástase de TCG, basicamente para o pulmão. **Bertoni et al., em 1988**, publicam 6 casos. **Kay et al., em 1994**, mostram uma taxa de 9,1% (seis casos).

Deste modo, nossa casuística está de acordo com o que se encontra na Literatura. Dos 7 casos que apresentaram metástase pulmonar na casuística, 2 (33%) apresentaram recidiva previamente à metástase. Esse é um assunto controverso, pois **Niu et al. (2012)** e **Kremen et al. (2012)** referem ser frequente a associação entre recidiva e metástase pulmonar; já **Viswanathan e Jambhekar em 2010** publicam um trabalho no qual mostram que não houve associação de recidiva local e presença de metástases, bem como não houve associação entre sítio primário e presença de metástase pulmonar. Como na nossa casuística apenas 33% dos casos de metástase pulmonar tiveram recidiva associada, e a taxa de recidiva geral foi de 22,58%, supõe-se que não existiu associação entre recidiva e metástase. De fato, o teste Qui-quadrado da **Tabela 35** revelou um  $p=0,693$ . Ou seja, na casuística não houve correlação entre recidiva local e presença de metástase pulmonar. Uma das limitações do estudo foi que o número de eventos de interesse nesse caso, que é o número de metástases, foi pequeno para uma análise estatística que pudesse identificar a rejeição da hipótese nula.

Interessante notar que na casuística todos os 7 casos que evoluíram para metástase pulmonar apresentavam-se como Campanacci III ao diagnóstico, o que denota uma agressão maior do tumor no seu local de origem. A tabela 36 mostra a relação entre Campanacci e presença de metástase pulmonar. Quando foi aplicado o teste Qui-quadrado de Pearson, obtivemos um  $p=0,058$ , muito próximo da significância estatística. Entretanto, a razão de verossimilhança calculada para esse caso foi de 0,017. De fato, a razão de verossimilhança, que é um tipo de teste Qui-quadrado juntamente com o teste de Pearson e a razão de continuidade, é usado nos casos de número de eventos baixo na amostra ( $<10$ ), ou seja, 7 casos de metástase apenas. Dessa forma, podemos afirmar que

os casos de TCG Campanacci III apresentam maior risco de desenvolver metástase pulmonar.

Tivemos 1 caso apenas de metástase à distância não pulmonar (caso 15). Interessante notar que esse caso especificamente não expressou VEGF. E como foi lesão única também não foi feito tratamento estatístico do dado.

A localização do TCG na parte distal do rádio aumentaria o risco de metástase pulmonar (**Tubbs et al., 1992**), mas isso não foi confirmado em outro estudo (**Dominkus et al., 2006**). No trabalho de **Tubbs et al.**, os autores encontram 5 TCGs distais do rádio com metástase pulmonar em um universo de 13 casos com metástase pulmonar. **Dominkus et al.** encontram apenas 1 caso de distal do rádio em 14 metástases, sendo que em sua casuística, 7 das 14 metástases eram de TCG distais do fêmur. No nosso trabalho, 42,86% dos casos de metástase pulmonar tinham como local de origem a parte distal do rádio e 28,57% a parte distal do fêmur. Quando confrontamos a localização distal do rádio com metástase pulmonar (**Tabela 37**), obtivemos  $p=0,038$ . Desta forma, podemos afirmar que os casos de TCG distais do rádio têm uma maior chance de desenvolver metástase pulmonar. Isso não ocorreu quando fizemos o mesmo teste com a localização distal do fêmur (**Tabela 38**), com  $p=0,733$ .

Na casuística, apenas 1 dos 7 casos tiveram comprovação histológica de se tratar de uma metástase de TCG (caso 58). Isso é uma limitação do trabalho e pode ser considerado um problema, mas devemos observar que no trabalho de **Niu et al., de 2012**, dos 21 pacientes com metástase pulmonar detectada pela TC, apenas 2 tiveram comprovação histológica. Já no trabalho de **Viswanathan e Jambhekar, de 2010**, dos 24 pacientes com metástases, apenas os 8 que foram submetidos à metastasectomia tinham comprovação histológica. Todos os outros casos tinham apenas exames de imagem.

Tivemos 2 casos de lesões multicêntricas. O primeiro caso (28) começou com um TCG proximal da tíbia esquerda; depois apresentou um TCG proximal da tíbia direita e distal do fêmur direito; e por último teve um TCG distal da tíbia esquerda. O segundo caso (114) teve inicialmente um TCG do rádio e depois um TCG na fíbula.



Com relação à fratura patológica, 17 pacientes apresentaram essa condição antes do tratamento definitivo do tumor (13,39%). É um valor muito próximo do que foi encontrado em outros estudos. Biermann (2013) escreve que cerca de 10% apresentam essa condição. Nove pacientes apresentaram fratura no fêmur, sendo 5 na sua parte proximal e 4 na parte distal. Se considerarmos que 33 pacientes na casuística tiveram TCG no fêmur, chegaremos a uma taxa de 24% de fratura patológica nesse osso à apresentação ou até o tratamento. Dos 5 pacientes com fratura proximal do fêmur antes do tratamento definitivo, 2 estavam aguardando a cirurgia definitiva e 3 chegaram já com fratura. Apenas 1 paciente com TCG proximal do fêmur não apresentou fratura. Quando aplicamos o teste estatístico para avaliar se a localização na região proximal do fêmur aumenta a taxa fratura patológica (tabela 31), obtivemos  $p < 0,001$ . Isso não ocorreu para a localização distal do fêmur ( $p = 0,806$ ). Dessa forma, podemos concluir que a presença do TCG na região proximal do fêmur, incluindo cabeça e colo, deve ser tratado o mais breve possível, pois além de facilitar o tratamento em si, diminui o risco do paciente apresentar fratura patológica e ter que ser internado às pressas.

Já as fraturas patológicas no membro superior foram bem menos frequentes, com 1 caso distal do rádio e 2 casos proximais do úmero. Isso se explica pela ausência de carga no membro superior. Curioso é que os 2 casos de coluna móvel (L3 e L4) apresentaram fratura patológica. Uma possível explicação é que o TCG afeta o corpo da vértebra, que é a estrutura responsável primariamente pelo suporte de carga. Dessa forma, esse segmento anatômico se comportaria como o membro inferior, que apresenta maiores taxas de fratura patológica.

Na casuística tivemos 26 casos de recidiva, sendo 16 casos após ressecção intralesional (curetagem, eletrocauterização) e cimento, e 10 casos após ressecção, pelo menos marginal, com ou sem reconstrução com endoprótese. A taxa total de recidiva foi de 20,97%. Os 3 casos não operados não foram contabilizados no denominador. A taxa de recorrência após curetagem intralesional estendida e adjuvância local varia entre 6 a 25% (Becker et al., 2008; Algawahmed et al., 2010; Lin et al., 2011). Essa taxa é, entretanto, superior às taxas de recidiva reportadas por Kremen et al. que, em 2012, publicam um estudo retrospectivo de 230 casos e mostram uma taxa de recidiva após

curetagem de 12% e uma taxa de recidiva após ressecção de 2%. A taxa de recorrência local total foi de 9% nesse trabalho.

Devemos lembrar que dos 26 casos, 5 foram tratados inicialmente em outro Serviço e já chegaram com recidiva. Um outro aspecto a se considerar é que a realidade brasileira ainda é de diagnóstico tardio dessa doença. Dessa forma, os pacientes vêm com doença avançada, muitas vezes já com destruição cortical e invasão para as partes moles, o que dificulta a ressecção e aumenta a possibilidade de recidiva, especialmente se for optado por ressecção intralesional ampliada. Devemos ponderar também que a técnica cirúrgica no tratamento do TCG melhorou consideravelmente ao longo dos anos, através da utilização de adjuvância e de brocas tipo cebolinha que tornam a ressecção intralesional estendida. Passamos a fazer isso nos casos mais recentes, notadamente a partir de 2011. Com efeito, **Niu et al., em 2012**, afirmam que a taxa de recidiva nos pacientes tratados apenas com curetagem foi de 56,1%, enquanto com a utilização da broca cebolinha e adjuvância local a taxa de recidiva caiu para 8,6%.

Com relação à divisão dos casos de acordo com a classificação radiográfica de Campanacci, tivemos 3 casos classificados como Campanacci I, 34 casos como Campanacci II e 77 casos como Campanacci III. Outros 13 casos não tinham radiografias pré-operatórias. Esses achados são diferentes da causística apresentada por Camargo em 1994, que teve 42% de tumores Campanacci I, 46% Campanacci II e somente 8% Campanacci III. O próprio trabalho de **Campanacci et al., de 1987**, apresenta 4% de TCGs estágio I, 74% estágio II e 22% estágio III. O trabalho de **Niu et al., de 2012**, mostra mais casos Campanacci II. Uma possível explicação para essas diferenças é que os nossos casos chegavam mais avançados para o início do tratamento: 7 meses em média do início dos sintomas até o diagnóstico. Outra explicação diz respeito à interpretação da classificação de Campanacci. No grau I, a borda deve ser bem delimitada, com a cortical intacta ou levemente afilada. A enorme maioria dos nossos casos afilava a cortical de uma forma importante. No grau II, a cortical está fina e moderadamente expandida, mas ainda presente. Em nossos casos a maioria tinha destruído a cortical de forma nítida. E os casos que também apresentavam RM mostravam de uma forma ainda mais evidente essa destruição de cortical e extravasamento para as partes moles. Assim, podemos postular que a classificação de Campanacci possa ter uma baixa correlação interobservador e que

a RM pode mostrar infiltração para as partes moles que a radiografia simples pode não detectar.

Dos 113 casos com radiografias pré-operatórias, 49 também tinham RM e 4 tinham TC do local acometido pelo tumor. Os casos que tinham RM eram os casos mais recentes da casuística, basicamente os casos após 2008, quando a RM passou a fazer parte com mais frequência da análise da extensão da lesão tumoral, notadamente para as partes moles. Dos 49 casos que apresentavam RM, 13 deles mostraram uma destruição cortical e extravasamento para as partes moles que a radiografia simples não conseguiu detectar (26,53%). Isso é um ponto importante, pois a invasão de partes moles torna mais difícil a ressecção intralesional ampliada. Enquanto o tumor está circunscrito ao osso, mesmo tendo erodido a cortical, os métodos de adjuvância, como o uso de eletrocauterização, álcool, fenol ou nitrogênio líquido podem ser utilizados. As brocas do tipo cebolinha também podem ser utilizadas nesse cenário. Seria de se esperar que os casos que tivessem invasão de partes moles e fossem tratados com ressecção intralesional estendida e cimento tivessem maior taxa de recidiva. Com efeito, isso já foi demonstrado por **van der Heijden et al., em 2012**.

Outro ponto a se considerar é que mesmo que não haja recidiva, a ausência da continuidade da cortical permitiria em tese que o cimento conseguisse extravasar para fora do osso, causando por exemplo atrito em estruturas vizinhas. Um exemplo disso seria o extravasamento de cimento de um TCG distal do fêmur pela tróclea, atingindo a patela e causando atrito durante a flexo extensão do joelho. Se considerarmos que a radiografia simples falha em identificar uma destruição cortical e, portanto, um extravasamento para partes moles em aproximadamente um quarto dos casos, podemos especular que a RM é um exame importante para o planejamento pré-operatório adequado do TCG.

Com relação ao tamanho do tumor, levamos em consideração apenas os casos que tinham RM ou TC pré-operatória, que foram 53 casos (45,67%). Optamos por não colocar os casos com radiografias simples pré-operatórias devido à possibilidade de viés de mensuração, já que não sabíamos o grau de magnificação de cada radiografia simples. Quando os tumores tinham várias medidas (comprimento, largura e profundidade), foi escolhida a maior medida. Dessa forma, a média dos 53 casos foi de 7,18 cm, com desvio

padrão de 2,82 cm. Isso demonstra que os casos já chegaram bastante avançados ao nosso Serviço, explicando em parte a grande incidência de casos Campanacci tipo III.

Com efeito, a média do tempo de história, definido como o tempo do início dos sintomas até a primeira consulta em nosso Hospital, foi de 7,5 meses, com desvio padrão de 0,7 meses. Ou seja, em nossa realidade os pacientes demoram a chegar ao hospital de referência para iniciar o tratamento adequado para o TCG.

Os 127 casos foram divididos em 2 grupos, A e B, de acordo com a pontuação do VEGF: o grupo A teve uma pontuação de 0 a 2 e o grupo B uma pontuação de 3 a 6. No trabalho de Baptista, de 2010, o autor usa como ponto de corte de expressão de VEGF o valor de 30%. Esse método já tinha sido utilizado por **Kaya et al., em 2000**. Devemos notar, entretanto, que nesses 2 trabalhos a doença estudada era o osteosarcoma que, por ser maligno, expressa mais VEGF que um tumor de grau intermediário como o TCG (**Hara et al., 2006**). No trabalho de **Zhang et al., de 2015**, o autor usa 10% como nível de corte para expressão de VEGF ao estudar exatamente o TCG. Na casuística 80 casos (63%) ficaram no grupo A e 47 casos (37%) no grupo B. A maioria dos casos ficou, portanto, no grupo A. Quando separamos a pontuação em número de células que expressaram VEGF e intensidade de expressão do VEGF, notamos que os resultados são muito próximos. Assim, 68,5 % tiveram até 25% das células expressando VEGF e 74,8% tiveram intensidade 0 ou 1. A porcentagem de pacientes que não expressaram VEGF e a de pacientes cuja intensidade de expressão foi 0 demonstrou-se rigorosamente igual, como era de se esperar: 28,3%.

Da mesma forma, os casos que expressaram mais de 50% das células e os casos que expressaram de forma mais intensa (3 cruces) foi também igual: 8,7%. Quando estratificamos os casos nas pontuações de 0 a 6, nota-se que não tivemos nenhum caso com pontuação 1, e a maior taxa ficou com pontuação 2, que foi de 34,64%. A pontuação 0 veio a seguir, com 28,35%. Como a tabela de porcentagem de células por campo ficou muito parecida com a tabela de intensidade, pode-se especular que a análise da intensidade de expressão do VEGF poderia ser retirada sem grande prejuízo para a análise dos dados, ficando então apenas a tabela de porcentagem de células que expressaram VEGF. A análise do número de células por campo é mais objetiva. Já a análise da

intensidade do VEGF é algo subjetivo que depende da experiência do patologista, e esse é um ponto fraco do estudo. Outro ponto fraco é que apenas um patologista foi utilizado. Um segundo patologista poderia melhorar essa subjetividade. Existem programas de computador que conseguem fazer a leitura da intensidade, mas são caros e pouco disponíveis no Brasil.

Não houve associação entre a classificação radiográfica de Campanacci e a presença de recidiva local ( $p=0,099$ , teste exato de Fisher). Já foi descrito que o risco de recidiva local está fortemente associado à extensão do tumor para as partes moles (**Klenke et al., 2011; van der Heijden et al., 2012**), achado típico do Campanacci III.

A ideia de que os tumores Campanacci III tivessem maior taxa de recidiva pode ser rebatida pelo tipo de tratamento: os tumores Campanacci III em sua maioria foram operados com ressecção ampla e endoprótese, o que diminui o risco de recidiva local. Já os casos Campanacci II foram submetidos à curetagem, eletrocauterização e adjuvância com cimento ortopédico, com taxas de recidiva maiores reportadas pela Literatura.

Não houve associação entre a classificação de Campanacci e a expressão de VEGF. Uma das formas de se medir a agressividade do TCG seria a sua capacidade de destruir a cortical óssea e invadir as partes moles, transformando-se de Campanacci II para Campanacci III. E poderia se postular que os tumores que expressassem mais VEGF pudessem se apresentar em sua maioria como Campanacci III. Na nossa casuística, ao fazermos o corte para expressão de VEGF em 25%, 55,3% dos pacientes Campanacci II tiveram baixa expressão de VEGF e 44,7% tiveram alta expressão de VEGF; já 64,5% dos pacientes Campanacci III tiveram baixa expressão e 35,5% alta expressão. ( $p=0,341$ ). Quando fizemos o corte do VEGF em 0%, também não obtivemos significância estatística, com  $p=0,260$ . Dessa forma, pelo nosso trabalho, fica claro não haver associação entre VEGF e Campanacci, mesmo utilizando o menor nível de corte possível. Esse achado foi muito próximo com o trabalho de **Han et al., de 2015**, que também não acharam correlação entre a classificação de Campanacci e a expressão de VEGF, com  $p=0,21$ . Já **Zhang et al., em 2015**, acharam o oposto: havia correlação entre expressão de VEGF com um nível de corte de 10% e a classificação de Campanacci, com  $p=0,025$ . Parece mais lógico supor que a agressão local do TCG estaria relacionada ao recrutamento e

ativação dos osteoclastos, mediado, dentre outros, pela interação entre RANK e RANKL. Dessa forma, tumores que tivessem maior atividade osteoclástica teriam maior capacidade de reabsorção do osso e maior destruição da cortical, permitindo a invasão para as partes moles. O uso do denosumab, que interfere na ativação do RANK, já se provou bastante eficaz em reduzir o volume do TCG (**Agarwal et al., 2018**).

Houve correlação entre localização do TCG no membro superior e recidiva local ( $p=0,011$ ). A taxa de recidiva local do membro superior foi de 37,5%, muito maior que a taxa de recidiva do membro inferior, que foi de 15,5%. **Errani et al., em 2010**, afirmam que os tumores localizados na porção distal do rádio e proximal do fêmur tiveram maior taxa de recidiva. Com efeito, a análise estatística mostrou que tumores localizados no membro superior recidivaram mais que os tumores localizados em outras regiões. Isso pode ser explicado pela dificuldade em realizar curetagem e adjuvância nos tumores dessa região, notadamente nos tumores distais do rádio Campanacci III. **Vander e Funderburk, em 1993**, ao estudarem 27 casos de TCG distais do rádio, utilizaram nos 18 casos com extensão extra óssea do tumor a ressecção distal do rádio com reconstrução e em 1 caso amputação abaixo do cotovelo, com taxa de 0% de recidiva. A melhor forma de reconstrução foi artrodese radiocarpal com enxerto ósseo intercalar e fixação com placa. A extensão do tumor para as partes moles e a proximidade com os vasos, tendões e os nervos mediano e ulnar podem explicar a dificuldade em se obter uma margem adequada. Além disso, não dispomos de uma prótese distal adequada do rádio. As opções de ressecção ampla nessa localização e reconstrução incluem centralização da ulna, utilização de aloenxerto distal do rádio e fíbula proximal vascularizada. Estes procedimentos não apresentam um resultado funcional tão bom quanto uma endoprótese ao nível do joelho, o que pode levar a cirurgias menos agressivas na região distal do rádio, com maior risco de recidiva local. Com relação aos tumores proximais do fêmur, tivemos 6 casos, dos quais 2 foram tratados com artroplastia total do quadril primária, 1 caso com endoprótese proximal do fêmur, e 3 casos com curetagem, eletrocauterização e fixação profilática. Não houve casos de recidiva no grupo de tumores proximais do fêmur.

Ao obter o dado de que os tumores localizados no membro superior recidivaram mais, fizemos testes Qui-quadrado para avaliar que parte do membro superior era responsável por essa alta taxa de recidiva. Dos 28 casos de recidiva, 7 foram distais do

rádio e 3 proximais do úmero. Ao confrontarmos a porção distal do rádio com a recidiva (**Tabela 9**), notamos que dos 16 casos distais do rádio, 7 recidivaram, com  $p=0,016$ . Quando fizemos o mesmo com a extremidade proximal do úmero, notamos que dos 5 casos da casuística, 3 recidivaram, com  $p=0,029$ . Ou seja, tanto a localização distal do rádio como a proximal do úmero tiveram significativamente mais recidiva que as outras regiões.

Quando os casos foram divididos em membro superior, membro inferior e esqueleto axial, e foi analisada a pontuação do VEGF nesses dois grupos, notou-se que não houve diferença estatisticamente significativa ( $p=0,436$ ). Algumas localizações do TCG parecem se comportar de forma mais agressiva, como os tumores que afetam a porção distal do rádio. Entretanto, esse comportamento aparentemente mais agressivo não pode ser creditado a um aumento de expressão de VEGF. A aparente maior agressividade pode ser explicada pelo fato da porção distal do rádio ser subcutânea, aparentando uma agressividade clínica maior a despeito do tamanho da lesão. Outro aspecto é a maior chance de recidiva, como foi confirmado por este estudo ( $p=0,016$ ) e já apontado como fator de risco no trabalho de **Errani et al., em 2010**. Esse resultado sugere que a taxa de recidiva maior nos tumores distais do rádio está mais relacionada à dificuldade em se obter uma ressecção adequada do que por um comportamento biológico diferente. Nos casos em que o tumor distal do rádio invadiu as partes moles do punho torna-se muito difícil a ressecção adequada pela presença dos tendões flexores e extensores, e feixe vasculonervoso: nervo mediano, nervo ulnar, nervo sensitivo radial, artérias e veias radial e ulnar.

Não houve associação da expressão de VEGF e presença de recidiva local com nível de corte de 25%. Uma das hipóteses levantadas era de que os tumores que tivessem uma maior taxa de recidiva expressassem mais VEGF. A taxa de recidiva local geral foi de 22,58%, sendo de 20,8% no grupo baixa expressão e 21,3% no grupo alta expressão ( $p=0,947$ ), ou seja, praticamente igual ao acaso. Quando comparamos a expressão do VEGF no membro superior e membro inferior, notamos que 40,2% dos casos do membro inferior obtiveram 3 a 6 pontos, enquanto no membro superior essa taxa foi de 33,3% ( $p=0,436$ ). Desta forma, podemos concluir que a maior expressão de VEGF não causou aumento da taxa de recidiva local.

**Zhang et al., em 2015**, identificam uma correlação positiva entre a expressão de VEGF e a recidiva local ou metástase, com  $p=0,046$ . Os autores usam um nível de corte de 10%. **Wang et al., em 2005**, também chegam à conclusão que os casos que tiveram recidiva expressaram mais VEGF ( $p<0,001$ ). Mas a metodologia foi inteiramente diferente: os autores avaliaram apenas a porcentagem simples de células que expressaram VEGF, sem levar em consideração a intensidade; além disso, não fizeram estratificações. **Pan e Chen, em 2003**, avaliam retrospectivamente 30 casos de TCG e encontram uma associação entre a alta expressão de VEGF e o pior prognóstico, com  $p=0,015$ . Em nosso trabalho, mesmo quando utilizamos o nível de corte em 0 (sem expressão x com expressão, **Tabela 28**), também não obtivemos significância estatística, com  $p=0,114$ . **Han et al., em 2015**, também não encontram correlação entre a expressão de VEGF e a recidiva ( $p=0,052$ ).

Também não houve associação entre o tamanho do tumor medido no maior eixo e a expressão de VEGF ( $p=0,663$ ). Foi utilizado o número 8 centímetros no maior eixo como parâmetro de corte. Foi optado por usar o 8 porque é o número de corte utilizado na classificação TNM para tumores primários ósseos malignos da *American Joint Committee on Cancer - AJCC (Edge et al., 2009)*: tumores até 8cm são T1 e tumores acima de 8 cm são T2. Pode-se argumentar que o TCG não é um tumor maligno; mas devemos lembrar que o TCG é considerado atualmente um tumor de grau intermediário, podendo por analogia utilizar o mesmo critério da AJCC. Podemos concluir que uma maior expressão de VEGF pelo tumor não está associada ao seu crescimento e capacidade de destruição óssea, apesar de ser necessária teoricamente uma neovascularização para o desenvolvimento do tumor. Com efeito, TCG aparentemente faz uso da ativação de osteoclastos através principalmente do RANK para destruir osso e se desenvolver.

Nos 2 casos de TCG multicêntrico, um teve pontuação 2 de VEGF (caso 28) e o outro teve pontuação 4 (caso 114). O único caso com metástase à distância não pulmonar (caso 15) teve pontuação de VEGF de 0. Esse caso apresentou metástase para as partes moles na região glútea 5 anos após o tratamento de uma recidiva de TCG na ulna. Como o número de casos foi pequeno não foi dado o tratamento estatístico para esse dado.

Não houve correlação entre a expressão de VEGF e o desenvolvimento de metástase pulmonar quando utilizamos o nível de corte de 25% (pontuação 0, 1 ou 2 de



VEGF) ( $p=0,604$ ). Com efeito, dos 7 pacientes que apresentaram metástase pulmonar, 4 pacientes apresentaram pontuação 2, 1 paciente teve pontuação 3, 1 paciente teve pontuação 5 e 1 paciente teve pontuação 6. A paciente que tinha a maior metástase pulmonar (12cm, caso 91) tinha uma pontuação de VEGF de 2 apenas.

Entretanto, observamos que todos os 7 casos que apresentaram metástase pulmonar tiveram alguma pontuação do VEGF (Tabela 32). Esse fato levantou a possibilidade de que, se mudássemos os grupos para sem expressão (pontuação 0 ou 1) ou com expressão (pontuação 2, 3, 4, 5 ou 6) poderia haver alguma correlação. Como não tivemos nenhum caso com pontuação 1, o grupo sem expressão englobou na prática apenas aqueles com pontuação 0, que foi de 28,35% e o grupo com expressão ficou com 71,65%. Quando fizemos o teste Qui-quadrado de Pearson nessa amostra, obtivemos  $p=0,093$ . Nesse caso, como  $p$  estava entre 0,05 e 0,1 e o evento chave, que é a presença de metástase pulmonar foi de apenas 7 casos em um universo de 90 casos, fizemos também a razão de verossimilhança que resultou em um valor,  $p=0,031$ , estatisticamente significativo. Podemos afirmar então que os pacientes que expressam VEGF em algum grau apresentam uma probabilidade maior de desenvolver metástase pulmonar que os pacientes que não apresentam expressão de VEGF em algum grau, com  $p=0,031$ .

Dessa forma, avaliamos se a expressão de VEGF poderia ser um exame útil para identificar pacientes com TCG que teriam risco de desenvolver metástase pulmonar. Para isso, foi utilizada a **Tabela 32**. Com os dados contidos na tabela, calculamos: sensibilidade de 100%, especificidade de 27,7%, valor preditivo positivo de 10,4%, valor preditivo negativo de 100% e acurácia de 33,3%. Isso torna a pesquisa de VEGF na amostra do anatomopatológico particularmente interessante, pois poderia ser utilizada para rastreamento dos pacientes com maior potencial de metástase pulmonar, aumentando a vigilância desses casos no pós-operatório, com exames de TC seriados do pulmão. Como o valor preditivo negativo foi de 100% e o valor preditivo positivo muito baixo, a ausência de expressão de VEGF praticamente afastaria o risco de metástase pulmonar; já a presença de expressão do VEGF não teria quase nenhuma importância. Assim mais estudos seriam necessários para avaliar se a medida de VEGF na peça cirúrgica de fato se prestaria para realizar uma triagem dos casos mais propensos a ter metástase pulmonar. Desconhecemos algum exame, quer seja de sangue ou da análise da peça histológica, que

pudesse prever de alguma forma se o paciente com TCG desenvolverá metástase pulmonar. Dessa forma, a pesquisa do VEGF poderia suprir essa lacuna.

Por outro lado, a ideia de se utilizar drogas antiVEGF, como o bevacizumab para o tratamento de metástase pulmonar não tem suporte nos nossos dados. Muitos pacientes expressaram VEGF, mas não tiveram metástase pulmonar. Mesmo os pacientes que tiveram metástase apresentaram uma expressão variável, sendo que 4 dos 7 apresentaram pontuação 2, ou seja, de baixa expressão. Apenas 1 paciente apresentou pontuação 6 (caso 58). Devemos lembrar que o uso de medicação antiVEGF apresenta efeitos colaterais importantes.

## ***7. CONCLUSÃO***

## 7 CONCLUSÃO

Há correlação entre metástase pulmonar e a expressão de VEGF.

Não há correlação entre a agressividade do TCG e a expressão de VEGF.

Não há correlação entre o osso envolvido e a expressão de VEGF.

Não há correlação entre a ocorrência de recidiva local e a expressão de VEGF.



Há correlação entre TCG Campanacci III e presença de metástase pulmonar.

Os TCGs distal do rádio e proximal do úmero apresentam maior recidiva local.

## **8. ANEXOS**

## 8 ANEXOS

## Anexo A – Aprovação da comissão científica do HC–FMUSP – Plataforma Brasil

	USP - HOSPITAL DAS CLÍNICAS DA FACULDADE DE MEDICINA DA UNIVERSIDADE													
<b>PARECER CONSUBSTANCIADO DO CEP</b>														
<b>DADOS DA EMENDA</b>														
<b>Título da Pesquisa:</b> Estudo da expressão do VEGF nos tumores de células gigantes do esqueleto														
<b>Pesquisador:</b> Alberto Tesconi Croci														
<b>Área Temática:</b>														
<b>Versão:</b> 2														
<b>CAAE:</b> 53491716.5.0000.0068														
<b>Instituição Proponente:</b> HOSPITAL DAS CLINICAS DA FACULDADE DE MEDICINA DA U S P														
<b>Patrocinador Principal:</b> Financiamento Próprio														
<b>DADOS DO PARECER</b>														
<b>Número do Parecer:</b> 2.132.843														
<b>Apresentação do Projeto:</b>														
Adequada.														
<b>Objetivo da Pesquisa:</b>														
<p>O objetivo deste estudo é verificar se há correlação entre os tipos mais agressivos de TGCs ( de acordo com a classificação de Campanacci e evolução clínica) e a expressão de VEGF; se ha expressão diferente de VEGF de acordo com o osso envolvido; se existe relação entre a recidiva e a expressão de VEGF. Desta forma, poderemos identificar precocemente os pacientes com maior risco de recidiva e progressão da doença, além de abrir caminho para uma nova forma de tratamento adjuvante do TGC.</p>														
<b>Avaliação dos Riscos e Benefícios:</b>														
<p>O risco para os pacientes é nulo, pois eles já foram operados e o material a ser estudado já se encontra no Laboratório de Anatomia Patológica. O risco para o pesquisador também é nulo. O risco para os funcionários do Laboratório de Anatomia Patológica também é desprezível por se tratar de lâminas e blocos já processados. A utilização do marcador para o VEGF também não oferece risco à saúde do usuário.</p>														
<p><b>Benefícios:</b> O tumor de células gigantes é uma doença muitas vezes agressiva, que destrói o osso e afeta indiretamente a cartilagem articular. Se ficar provado que os tumores de células gigantes</p>														
<table border="0"> <tr> <td colspan="3">Endereço: Rua Ovídio Pires de Campos, 225 5º andar</td> </tr> <tr> <td>Bairro: Cerqueira César</td> <td colspan="2">CEP: 05.403-010</td> </tr> <tr> <td>UF: SP</td> <td colspan="2">Município: SAO PAULO</td> </tr> <tr> <td>Telefone: (11)2661-7585</td> <td>Fax: (11)2661-7585</td> <td>E-mail: cappelq.adm@hc.fm.usp.br</td> </tr> </table>			Endereço: Rua Ovídio Pires de Campos, 225 5º andar			Bairro: Cerqueira César	CEP: 05.403-010		UF: SP	Município: SAO PAULO		Telefone: (11)2661-7585	Fax: (11)2661-7585	E-mail: cappelq.adm@hc.fm.usp.br
Endereço: Rua Ovídio Pires de Campos, 225 5º andar														
Bairro: Cerqueira César	CEP: 05.403-010													
UF: SP	Município: SAO PAULO													
Telefone: (11)2661-7585	Fax: (11)2661-7585	E-mail: cappelq.adm@hc.fm.usp.br												



Continuação do Parecer: 2.132.843

mais agressivos expressam mais VEGF, isto abre caminho para novas modalidades de tratamento adjuvante, como inibidores da angiogênese. Os benefícios para estes pacientes poderão ser grandes

**Comentários e Considerações sobre a Pesquisa:**

O pesquisador solicita a inclusão do nome do orientador, o Prof. Olavo Pires de Camargo, no projeto.

**Considerações sobre os Termos de apresentação obrigatória:**

Adequados.

**Recomendações:**

Não há recomendações.

**Conclusões ou Pendências e Lista de Inadequações:**

Ciente da solicitação da inclusão. Aprovado.

**Considerações Finais a critério do CEP:**

**Este parecer foi elaborado baseado nos documentos abaixo relacionados:**

Tipo Documento	Arquivo	Postagem	Autor	Situação
Informações Básicas do Projeto	PB_INFORMAÇÕES_BÁSICAS_910371 E1.pdf	27/04/2017 07:51:35		Aceito
Outros	11549.pdf	27/04/2017 07:50:18	Alberto Tesconi Croci	Aceito
Outros	Cadastrodapesquisa11549.pdf	23/02/2016 11:11:47	Alberto Tesconi Croci	Aceito
Folha de Rosto	FR11549.pdf	23/02/2016 11:10:55	Alberto Tesconi Croci	Aceito
Projeto Detalhado / Brochura Investigador	PROJETODEPESQUISAVEGF.doc	22/02/2016 10:28:23	Alberto Tesconi Croci	Aceito

**Situação do Parecer:**

Aprovado

**Necessita Apreciação da CONEP:**

Não

**Endereço:** Rua Ovídio Pires de Campos, 225 5º andar  
**Bairro:** Cerqueira Cesar **CEP:** 05.403-010  
**UF:** SP **Município:** SAO PAULO  
**Telefone:** (11)2661-7585 **Fax:** (11)2661-7585 **E-mail:** cappesq.adm@hc.fm.usp.br



Continuação do Parecer: 2.132.843

SAO PAULO, 22 de Junho de 2017

Assinado por:  
**ALFREDO JOSE MANSUR**  
(Coordenador)

<b>Endereço:</b> Rua Ovídio Pires de Campos, 225 5º andar	
<b>Bairro:</b> Cerqueira Cesar	<b>CEP:</b> 05.403-010
<b>UF:</b> SP	<b>Município:</b> SAO PAULO
<b>Telefone:</b> (11)2661-7585	<b>Fax:</b> (11)2661-7585 <b>E-mail:</b> cappesq.adm@hc.fm.usp.br



## Anexo B – Aprovação da comissão de ética para análise de projetos de pesquisa – CAPPesq



**Hospital das Clínicas da FMUSP**  
Comissão de Ética para Análise de Projetos de Pesquisa - CAPPesq

### PROJETO DE PESQUISA

**Título:** ESTUDO DA EXPRESSÃO DO VEGF NOS TUMORES DE CÉLULAS GIGANTES DO ESQUELETO  
**Pesquisador Responsável:** Alberto Tesconi Croci **Versão:** 1  
**Pesquisador Executante:** Marcelo Tadeu Caiero **CAAE:** 53491716.5.0000.0068  
**Co-autores:** Olavo Pires de Camargo, André Mathias Baptista, André Ferrari de França Camargo, Juan Pablo Zumarraga, Claudis Regina Gomes Cardim, Renee Zon Filippi  
**Finalidade Acadêmica:** Doutorado  
**Orientador:** Alberto Tesconi Croci  
**Instituição:** HCFMUSP  
**Departamento:** ORTOPEdia E TRAUMATOLOGIA

### PARECER CONSUBSTANCIADO DO CEP

**Registro on-line:** 11549

**Número do Parecer:** 1.443.576

**Data da Relatoria:** 02/03/2016

**Apresentação do Projeto:** Adequada

**Objetivo da Pesquisa:** O objetivo do trabalho é avaliar se existe correlação entre expressão de VEGF e maior agressividade do tumor de células gigantes através das lâminas e blocos obtidos de pacientes operados no IOT HCFMUSP e disponíveis no Laboratório de Anatomia Patológica do IOT.

**Avaliação dos Riscos e Benefícios:** Não há riscos, nem benefícios diretos.

**Comentários e Considerações sobre a Pesquisa:** Não há

**Considerações sobre os Termos de apresentação obrigatória:** Adequados

**Conclusões ou Pendências e Lista de Inadequações:** Sem pendências.

**Situação do Parecer:** Aprovado

**Necessita Apreciação da CONEP:** Não

**Considerações Finais a critério do CEP:** Em conformidade com a Resolução CNS nº 466/12 – cabe ao pesquisador: a) desenvolver o projeto conforme delineado; b) elaborar e apresentar relatórios parciais e final; c) apresentar dados solicitados pelo CEP, a qualquer momento; d) manter em arquivo sob sua guarda, por 5 anos da pesquisa, contendo fichas individuais e todos os demais documentos recomendados pelo CEP; e) encaminhar os resultados para publicação, com os devidos créditos aos pesquisadores associados e ao pessoal técnico participante do projeto; f) justificar perante ao CEP interrupção do projeto ou a não publicação dos resultados..

São Paulo, 10 de Março de 2016

Prof. Dr. Alfredo José Mansur  
-Coordenador  
Comissão de Ética para Análise de  
Projetos de Pesquisa - CAPPesq

Rua Dr. Ovídio Pires de Campos, 225 - Prédio da Administração - 5ª andar  
CEP 05403-010 - São Paulo - SP.  
55 11 2661-7585 - 55 11 2661-6442 ramais: 16, 17, 18 | [cappesq.adm@hc.fm.usp.br](mailto:cappesq.adm@hc.fm.usp.br)

## **9. REFERÊNCIAS**

## 9 REFERÊNCIAS

Abdeen A, Chou AJ, Healey JH, Khanna C, Osborne TS, Hewitt Sm, Kim M, Wang D, Moody K, Gorlick R. Correlation between clinical outcome and growth factor pathway expression in osteogenic sarcoma. *Cancer*. 2009;115(22):5243-50.

Agarwal MG, Gundavda MK, Gupta R, Reddy R. Does denosumab change the giant cell tumor treatment strategy? Lessons learned from early experience. *Clin Orthop Relat Res*. 2018;476(9):1773-82.

Aghaloo TL, Felsenfeld AL, Tetradis S. Osteonecrosis of the jaw in a patient on denosumab. *J Oral Maxillofac Surg*. 2010;68(5):959-63.

Akeno N, Czyzyk-Krzeska MF, Gross TS, Clemens TL. Hypoxia induces vascular endothelial growth factor gene transcription in human osteoblast-like cells through the hypoxia-inducible factor-2alpha. *Endocrinology*. 2001;142(2):959-62.

Aldridge SE, Lennard TW, Williams JR, Birch MA. Vascular endothelial growth factor acts as an osteolytic factor in breast cancer metastases to bone. *Br J Cancer*. 2005a;92(8):1531-7.

Aldridge SE, Lennard TW, Williams JR, Birch MA. Vascular endothelial growth factor receptors in osteoclast differentiation and function. *Biochem Biophys Res Commun*. 2005b;335(3):793-8.

Algawahmed H, Turcotte R, Farrokhyar F, Ghert M. High-speed burring with and without the use of surgical adjuvants in the intralesional management of giant cell tumor of bone: a systematic review and meta-analysis. *Sarcoma*. 2010;2010. pii: 586090.

Amaro A, Guerra AB, Delfino MP, Vieira LA, Peluso C, Bianco B, Rodrigues LMR. Vascular endothelial growth factor gene variations as a risk predictor in disc degeneration. *Einstein (Sao Paulo)*. 2017;15(4):403-8.

Andraweera PH, Dekker GA, Roberts CT. The vascular endothelial growth factor family in adverse pregnancy outcomes. *Hum Reprod Update*. 2012;18(4):436-57.

Anract P, De Pinieux G, Cottias P, Pouillart P, Forest M, Tomeno B. Malignant giant-cell tumours of bone. Clinico-pathological types and prognosis: a review of 29 cases. *Int Orthop*. 1998;22(1):19-26.

Atkins GJ, Haynes DR, Graves SE, Evdokiou A, Hay S, Bouralexis S, Findlay DM. Expression of osteoclast differentiation signals by stromal elements of giant cell tumors. *J Bone Miner Res*. 2000;15(4):640-9.

Balke M, Campanacci L, Gebert C, Picci P, Gibbons M, Taylor R, Hogendoorn P, Kroep J, Wass J, Athanasou N. Bisphosphonate treatment of aggressive primary, recurrent and metastatic giant cell tumour of bone. *BMC Cancer*. 2010;10:462.

Baptista AM. *Correlação entre a expressão de VEGF e a sobrevida no osteossarcoma* [tese]. São Paulo: Faculdade de Medicina, Universidade de São Paulo; 2010.

Becker WT, Dohle J, Bernd L, Braun A, Cserhati M, Enderle A, Hovy L, Matejovsky Z, Szendroi M, Trieb K, Tunn PU. Local recurrence of giant cell tumor of bone after intralesional treatment with and without adjuvant therapy. *J Bone Joint Surg Am*. 2008;90(5):1060-7.

Berse B, Brown LF, van de Water L, Dvorak HF, Senger DR. Vascular permeability factor (vascular endothelial growth factor) gene is expressed differentially in normal tissues, macrophages, and tumors. *Mol Biol Cell*. 1992;3(2):211-20.

Bertoni F, Present D, Sudanese A, Baldini N, Bacchini P, Campanacci M. Giant-cell tumor of bone with pulmonary metastasis. Six case reports and a review of the literature. *Clin Orthop Relat Res*. 1988;(237):275-85.

Beebe-Dimmer JL, Cetin K, Fryzec JP, Schuetze SM, Schwartz K. The epidemiology of malignant giant cell tumors of bone: an analysis of data from the surveillance, epidemiology and end results program (1975-2004). *Rare Tumors*. 2009;1(2):e52.

Biermann JS, editor. *Orthopaedic knowledge update: musculoskeletal tumors*. 3a ed. Rosemont, Illinois: American Academy of Orthopaedic Surgeons; 2013. p.133-46.

Biselli PM, Guerzoni AR, Freitas JA, Godoy MF, Pavarino-Bertelli EC, Goloni-Bertollo EM. Associação do polimorfismo 936C>T do gene do fator de crescimento endotelial vascular (VEGF) com a doença arterial coronariana. *Arq Ciênc Saúde*. 2008;15(2):70-4.

Blancher C, Moore JW, Talks KL, Houlbrook S, Harris AL. Relationship of hypoxia-inducible factor (HIF)-1alpha and hif-2alpha expression to vascular endothelial growth factor induction and hypoxia survival in human breast cancer cell lines. *Cancer Res*. 2000;60(24):7106-13.

Boriani S, Bandiera S, Casadei R, Boriani L, Donthineni R, Gasbarrini A, Pignotti E, Biagini R, Schwab JH. Giant cell tumor of the mobile spine: a review of 49 cases. *Spine (Phila Pa 1976)*. 2012;37(1):E37-45.

Branstetter DG, Nelson SD, Manivel JC, Blay JY, Chawla S, Thomas DM, Jun S, Jacobs I. Denosumab induces tumor reduction and bone formation in patients with giant-cell tumor of bone. *Clin Cancer Res*. 2012;18(16):4415-24.

Bremnes RM, Camps C, Sirera R. Angiogenesis in non-small cell lung cancer: the prognostic impact of neoangiogenesis and the cytokines VEGF and bFGF in tumours and blood. *Lung Cancer*. 2006;51(2):143-58.

Brighton CT, Krebs AG. Oxygen tension of healing fractures in the rabbit. *J Bone Joint Surg Am*. 1972;54(2):323-32.

Camargo OP. *Tratamento cirúrgico do tumor de células gigantes através da ressecção marginal e colocação de metilmetacrilato* [tese]. São Paulo: Faculdade de Medicina, Universidade de São Paulo; 1994.

Campanacci M, Baldini N, Boriani S, Sudanese A. Giant cell tumor of bone. *J Bone Joint Surg Am.* 1987;69(1):106-14.

Carmeliet P, Jain RK. Angiogenesis in cancer and other diseases. *Nature.* 2000;407(6801):249-57.

Chang SS, Suratwala SJ, Jung KM, Doppelt JD, Zhang HZ, Blaine TA, Kim TW, Winchester RJ, Lee FY. Bisphosphonates may reduce recurrence in giant cell tumor by inducing apoptosis. *Clin Orthop Relat Res.* 2004;(426):103-9.

Chao C, Al-Saleem T, Brooks JJ, Rogatko A, Kraybill WG, Eisenberg B. Vascular endothelial growth factor and soft tissue sarcomas: tumor expression correlates with grade. *Ann Surg Oncol.* 2001;8(3):260-7.

Chawla S, Henshaw R, Seeger L, Choy E, Blay JY, Ferrari S, Kroep J, Grimer R, Reichardt P, Rutkowski P, Schuetze S, Skubitz K, Staddon A, Thomas D, Qian Y, Jacobs I. Safety and efficacy of denosumab for adults and skeletally mature adolescents with giant cell tumour of bone: Interim analysis of an open-label, parallel group, phase 2 study. *Lancet Oncol.* 2013;14(9):901-8.

Cooper ME, Vranes D, Youssef S, Stacker SA, Cox AJ, Rizkalla B, Casley DJ, Bach LA, Kelly DJ, Gilbert RE. Increased renal expression of vascular endothelial growth factor (VEGF) and its receptor VEGFR-2 in experimental diabetes. *Diabetes.* 1999;48(11):2229-39.

Conn G, Bayne ML, Soderman DD, Kwok PW, Sullivan KA, Palisi TM, Hope DA, Thomas KA. Amino acid and cDNA sequences of a vascular endothelial cell mitogen that is homologous to platelet-derived growth factor. *Proc Natl Acad Sci U S A.* 1990;87(7):2628-32.

Dominkus M, Ruggieri P, Bertoni F, Briccoli A, Picci P, Rocca M, Mercuri M. Histologically verified lung metastases in benign giant cell tumours-14cases from a single institution. *Int Orthop*. 2006;30(6):499-504.

Edge SB, Byrd DR, Compton CC, Fritz AG, Greene FL, Trotti III A, editors. *AJCC cancer staging manual*. 7th ed. New York: Springer; 2009. Chap. 27, p. 281-90: Bone.

Engsig MT, Chen QJ, Vu TH, Pedersen AC, Therkidsen B, Lund LR, Henriksen K, Lenhard T, Foged NT, Werb Z, Delaissé JM. Matrix metalloproteinase 9 and vascular endothelial growth factor are essential for osteoclast recruitment into developing long bones. *J Cell Biol*. 2000;151(4):879-89.

Enneking WF, editor. *Musculoskeletal tumor surgery*. New York: Churchill Livingstone; 1983. v.1. Chap. 2, p. 87-88: Staging benign lesions.

Errani C, Ruggieri P, Asenzio MA, Toscano A, Colangeli S, Rimondi E, Rossi G, Longhi A, Mercuri M. Giant cell tumor of the extremity: a review of 349 cases from a single institution. *Cancer Treat Rev*. 2010;36(1):1-7.

Ferrara N, Houck KA, Jakeman LB, Winer J, Leung DW. The vascular endothelial growth factor family of polypeptides. *J Cell Biochem*. 1991;47(3):211-8.

Ferrara N. Vascular endothelial growth factor: basic science and clinical progress. *Endocr Rev*. 2004;25(4):581-611.

Ferrara N, Henzel WJ. Pituitary follicular cells secrete a novel heparin-binding growth factor specific for vascular endothelial cells. *Biochem Biophys Res Commun*. 1989;161(2):851-8.

Foekens JA, Peters HA, Grebenchtchikov N, Look MP, Meijer-Van Gelder ME, Geurts-Moespot A, van der Kwast TH, Sweep CG, Klijn JG. High tumor levels of vascular endothelial growth factor predict poor response to systemic therapy in advanced breast cancer. *Cancer Res*. 2001;61(14):5407-14.

Fu S, Bai R, Zhao Z, Zhang Z, Zhang G, Wang Y, Wang Y, Jiang D, Zhu D. Overexpression of hypoxia-inducible factor-1 alpha and vascular endothelial growth factor in sacral giant cell tumors and the correlation with tumor microvessel density. *Exp Ther Med*. 2014;8(5):1453-8.

Fujikawa Y, Quinn JM, Sabokbar A, McGee JO, Athanasou NA. The human osteoclast precursor circulates in the monocyte fraction. *Endocrinology*. 1996;137(9):4058-60.

Gamberi G, Serra M, Ragazzini P, Magagnoli G, Pazzaglia L, Ponticelli F, Ferrari C, Zanasi M, Bertoni F, Picci P, Benassi MS. Identification of markers of possible prognostic value in 57 giant cell tumors of bone. *Oncol Rep*. 2003;10(2):351-6.

Gerber H, Ferrara N. Pharmacology and pharmacodynamics of bevacizumab as monotherapy or in combination with cytotoxic therapy in preclinical studies. *Cancer Res*. 2005;65(3):671-80.

Gimbrone MA, Leapman SB, Cotran RS, Folkman J. Tumor dormancy in vivo by prevention of neovascularization. *J Exp Med*. 1972;136(2):261-76.

Goldring SR, Roelke MS, Petrisson KK, Bhan AK. Human giant cell tumors of bone identification and characterization of cell types. *J Clin Invest*. 1987;79(2):483-91.

Hamrah P, Chen L, Cursiefen C, Zhang Q, Joyce NC, Dana MR. Expression of vascular endothelial growth factor receptor-3 (VEGFR-3) on monocytic bone marrow-derived cells in the conjunctiva. *Exp Eye Res*. 2004;79(4):553-61.

Han YH, Gao B, Huang JH, Wang Z, Guo Zheng, Jie Q, Yang L, Luo ZJ. Expression of CD147, VEGF, MMPs and their clinical significance in the giant cell tumor of bones. *Int J Clin Exp Pathol*. 2015;8(7):8446-52.

Hara H, Akisue T, Fujimoto T, Imabori M, Kawamoto T, Kuroda R, Fujioka H, Yamamoto T, Doita M, Kurosaka M. Expression of VEGF and its receptors and angiogenesis in bone and soft tissue tumors. *Anticancer Res*. 2006;26(6B):4307-11.



Hatano Y, Nakahama K, Isobe M, Morita I. Tumor associated osteoclast-like giant cells promote tumor growth and lymphangiogenesis by secreting vascular endothelial growth factor-C. *Biochem Biophys Res Commun*. 2014;446(1):149-54.

Hayes AJ, Mostyn-Jones A, Koban MU, A'Hern R, Burton P, Thomas JM. Serum vascular endothelial growth factor as a tumour marker in soft tissue sarcoma. *Br J Surg*. 2004; 91(2):242-7.

Hefler LA, Mustea A, Könsgen D, Concin N, Tanner B, Strick R, Heinze G, Grimm C, Schuster E, Tempfer C, Reinthaller A, Zeillinger R. Vascular endothelial growth factor genepolymorphism are associated with prognosis in ovarian cancer. *Clin Cancer Res*. 2007;13(3):898-901.

Hiraga T, Kizaka-Kondoh S, Hirota K, Hiraoka M, Yoneda T. Hypoxia and hypoxia-inducible factor-1 expression enhance osteolytic bone metastases of breast cancer. *Cancer Res*. 2007;67(9):4157-63.

Holmgren L, O'reilly MS, Folkman J. Dormancy of micrometastases: balanced proliferation and apoptosis in the presence of angiogenesis suppression. *Nat Med*. 1995;1(2):149-53.

Houck KA, Ferrara N, Winer J, Cachianes G, Li B, Leung DW. The vascular endothelial growth factor family: identification of a fourth molecular species and characterization of alternative splicing of RNA. *Mol Endocrinol*. 1991;5(12):1806-14.

Huang L, Xu J, Wood DJ, Zheng MH. Gene expression of osteoprotegerin ligand, osteoprotegerin, and receptor activator of NF-kappaB in giant cell tumor of bone: possible involvement in tumor cell-induced osteoclast-like cell formation. *Am J Pathol*. 2000; 156(3):761-7.

Jacobsen J, Grankvist K, Rasmuson T, Bergh A, Landberg G, Ljungberg B. Expression of vascular endothelial growth factor protein in human renal cell carcinoma. *BJU Int*. 2004;93(3):297-302.

Jaffe HL, Lichtenstein L, Portis RB. Giant-cell tumor of bone: its pathologic appearance, grading, supposed variants and treatment. *Arch Pathol.* 1940;30(3):993-1031.

Jaramillo D, Villegas-Medina OL, Doty DK, Rivas R, Strife K, Dwek JR, Mulkern RV, Shapiro F. Age-related vascular changes in the epiphysis, physis, and metaphysis: normal findings on gadolinium-enhanced MRI of piglets. *AJR Am J Roentgenol.* 2004;182(2):353-60.

Kaban LB, Mulliken JB, Ezekowitz RA, Ebb D, Smith PS, Folkman J. Antiangiogenic therapy of a recurrent giant cell tumor of the mandible with interferon alfa-2a. *Pediatrics.* 1999;103(6 Pt 1):1145-9.

Kaban LB, Troulis MJ, Ebb D, August M, Hornicek FJ, Dodson TB. Antiangiogenic therapy with interferon alpha for giant cell lesions of the jaws. *J Oral Maxillofac Surg.* 2002;60(10):1103-11.

Kaiser U, Neumann K, Havemann K. Generalised giant cell tumour of bone: successful treatment of pulmonar metastases with interferon alpha, a case report. *J Cancer Res Clin Oncol.* 1993;119(5):301-3.

Kaly L, Rosner I. Tocilizumab - a novel therapy for non-organ-specific autoimmune diseases. *Best Pract Res Clin Rheumatol.* 2012;26(1):157-65.

Karras NA, Polgreen LE, Ogilvie C, Manivel JC, Skubitz KM, Lipsitz E. Denosumab treatment of metastatic giant-cell tumor of bone in a 10-year-old girl. *J Clin Oncol.* 2013;31(12):e200-2.

Kay RM, Eckardt JJ, Seeger LL, Mirra JM, Hak DJ. Pulmonary metastasis of benign giant cell tumor of bone: six histologically confirmed cases, including one of spontaneous regression. *Clin Orthop Relat Res.* 1994;(302):219-30.

Kaya M, Wada T, Akatsuka T, Kawaguchi S, Nagoya S, Shindoh M, Higashino F, Mezawa F, Okada F, Ishii S. Vascular endothelial growth factor expression in untreated osteosarcoma is predictive of pulmonar metastasis and poor prognosis. *Clin Cancer Res.* 2000;6(2):572-7.

Kaya M, Wada T, Nagoya S, Kawagushi S, Isu K, Yamashita T. Concomitant tumour resistance in patients with osteossarcoma. A clue to a new therapeutic strategy. *J Bone Surg Br.* 2004;86(1):143-7.

Kaya M, Wada T, Nagoya S, Sasaki M, Matsumura T, Yamashita T. The level of vascular endothelial growth factor as a predictor of a poor prognosis in osteosarcoma. *J Bone Joint Surg Br.* 2009;91(6):784-8.

Kim KJ, Li B, Winer J, Armanini M, Gillett N, Phillips HS, Ferrara N. Inhibition of vascular endothelial growth factor-induced angiogenesis supresses tumor growth in vivo. *Nature.* 1993;362(6423):841-4.

Klenke FM, Wenger DE, Inwards CY, Rose PS, Sim FH. Giant cell tumor of bone: risk factors for recurrence. *Clin Orthop Relat Res.* 2011;469(2):591-9.

Knowles HJ, Athanasou NA. Hypoxia-inducible factor is expressed in giant cell tumour of bone and mediates paracrine effects of hypoxia on monocyte-osteoclast differentiation via induction of VEGF. *J Pathol.* 2008;215(1):56-66.

Konno H, Tanaka T, Baba M, Kanai T, Matsumoto K, Kamiya K, Nakamura S, et al. Quantitative analysis of vascular endothelial growth factor in colon cancer. Clinical and experimental. *Eur Surg Res.* 1998;30(4):273-8.

Kotake S, Sato K, Kim KJ, Takahashi N, Udagawa N, Nakamura I, Yamaguchi A, Kishimoto T, Suda T, Kashiwazaki S. Interleukin 6 and soluble interleukin 6 receptors in synovial fluids from rheumatoid arthritis patients are responsible for osteoclast-like formation. *J Bone Miner Res.* 1996;11(1):88-95.

Kremen TJ, Bernthal NM, Eckardt MA, Eckart JJ. Giant cell tumor of bone: are we stratifying results appropriately? *Clin Orthop Relat Res*. 2012; 470(3):677-83.

Kreuter M, Bieker S, Bielack SS, Auras T, Buerger H, Gosheger G, Jurgens H, Berdel WE, Mesters RM. Prognostic relevance of increased angiogenesis in osteosarcoma. *Clin Cancer Res*. 2004;10(24):8531-7.

Kumta SM, Huang L, Cheng YY, Chow LT, Lee KM, Zheng MH. Expression of VEGF and MMP-9 in giant cell tumor of bone and other osteolytic lesions. *Life Sci*. 2003;73(11):1427-36.

Lau CP, Huang L, Tsui SK, Ng PK, Leung PY, Kumta SM. Pamidronate, farnesyl transferase, and geranylgeranyl transferase-I inhibitors affects cell proliferation, apoptosis, and opg/RANKL mRNA expression in stromal cells of giant cell tumor of bone. *J Orthop Res*. 2011;29(3):403-13.

Lee YH, Tokunaga T, Oshika Y, Suto R, Yanagisawa K, Tomisawa M, Fukuda H, Nakano H, Abe S, Tateishi A, Kijima H, Yamazaki H, Tamaoki N, Ueyama Y, Nakamura M. Cell-retained isoforms of vascular endothelial growth factor (VEGF) are correlated with poor prognosis in osteosarcoma. *Eur J Cancer*. 1999;35(7):1089-93.

Leung DW, Cachianes G, Kuang WJ, Goeddel DV, Ferrara N. Vascular endothelial growth factor is a secreted angiogenic mitogen. *Science*. 1989;246(4935):1306-9.

Lin WH, Lan TY, Chen CY, Wu K, Yang RS. Similar local control between phenol- and ethanol- treated giant cell tumors of bone. *Clin Orthop Relat Res*. 2011;469(11):3200-08.

Liu E, Morimoto M, Kitajima S, Koike T, Yu Y, Shiiki H, Nagata M, Watanabe T, Fan J. Increased expression of vascular endothelial growth factor in kidney leads to progressive impairment of glomerular functions. *J Am Soc Nephrol*. 2007;18(7):2094-104.

López-Pouza A, Broto JM, Garrido T, Vázquez J. Giant cell tumour of bone: new treatments in development. *Clin Transl Oncol*. 2015;17(6):419-30.

Mak IW, Evaniew N, Popovic S, Tozer R, Ghert M. A translational study of the neoplastic cells of giant cell tumor of bone following neoadjuvant denosumab. *J Bone Joint Surg Am*. 2014;96(15):e127.

Matsumoto Y, Okada Y, Fukushi J, Kamura S, Fujiwara T, Iida K, Koga M, Matsuda S, Harimaya K, Sakamoto A, Iwamoto Y. Role of the VEGF-Flt-1-FAK pathway in the pathogenesis of osteoclastic bone destruction of giant cell tumors of bone. *J Orthop Surg Res*. 2010;5:85.

Maurer P, Meyer L, Eckert AW, Berginski M, Schubert J. Measurement of oxygen partial pressure in the mandibular bone using a polarographic fine needle probe. *Int J Oral Maxillofac Surg*. 2006;35(3):231-6.

Mecollari V, Nieuwenhuis B, Verhaagen J. A perspective on the role of class III semaphoring signaling in central nervous system trauma. *Front Cell Neurosci*. 2014;8:328.

Miyake H, Muramaki M, Kurahashi T, Yamanaka K, Hara I. Urinary levels of vascular endothelial growth factor in patients with prostate cancer as a predictor of disease progression. *Anticancer Res*. 2005;25(5):3645-9.

Miyamoto N, Higuchi Y, Tajima M, Ito M, Tsurudome M, Nishio M, Kawano M, Sudo A, Uchida A, Ito Y. Spindle-shaped cells derived from giant-cell tumor of bone support differentiation of blood monocytes to osteoclast-like cells. *J Orthop Res*. 2000;18(4):647-54.

Mizobuchi H, García-Castellano JM, Philip S, Healey JH, Gorlick R. Hypoxia markers in human osteosarcoma: an exploratory study. *Clin Orthop Relat Res*. 2008;466(9):2052-9.

Murphey MD, Nomikos GC, Flemming DJ, Gannon FH, Temple HT, Kransdorf MJ. From the archives of AFIP. Imaging of giant cell tumor and giant cell reparative granuloma of bone. Radiologic-pathologic correlation. *Radiographics*. 2001;21(5):1283-309.

Niida S, Kaku M, Amano H, Yoshida H, Kataoka H, Nishikawa S, Tanne K, Maeda N, Nishikawa S, Kodama H. Vascular endothelial growth factor can substitute for macrophage colony-stimulating factor in the support of osteoclastic bone resorption. *J Exp Med*. 1999;190(2):293-8.

Niida S, Kaku M, Tanne K, Maeda N. Vascular endothelial growth factor (VEGF) induces osteoclast differentiation in op/op mice. *Bone*. 1998;23(Suppl):430.

Nishisho T, Hanaoka N, Endo K, Takahashi M, Yasui N. Locally administered zoledronic acid therapy for giant cell tumor of bone. *Orthopedics*. 2011;34(7):e312-5.

Niu X, Zhang Q, Hao L, Ding Y, Li Y, Xu H, Liu W. Giant cell tumor of the extremity: Retrospective analysis of 621 Chinese patients from one institution. *J Bone Joint Surg Am*. 2012;94(5):461-7.

Novais EN, Shin AY, Bishop AY, Shives TC. Multicentric giant cell tumor of the upper extremities: 16 years of ongoing disease. *J Hand Surg Am*. 2011;36(10):1610-3.

Oda Y, Yamamoto H, Tamiya S, Matsuda S, Tanaka K, Yokoyama R, Iwamoto Y, Tsuneyoshi M. Cxcr4 and VEGF expression in the primary site and the metastatic site of human osteosarcoma: analysis within a group of patients, all of whom developed lung metastasis. *Mod Pathol*. 2006;19(5):738-45.

Olivera P, Perez E, Ortega A, Terual R, Gomes C, Moreno LF, Dueñas A, De La Garza J, Melendez-Zajgla J, Maldonado V. Estrogen receptor expression in giant cell tumors of the bone. *Hum Pathol*. 2002;33(2):165-9.

Pakos EE, Goussia AC, Tsekeris PG, Papachristou DJ, Stefanou D, Agnantis NJ. Expression of vascular endothelial growth factor and its receptor, KDR/Flk-1, in soft tissue sarcomas. *Anticancer Res.* 2005;25(5):3591-6.

Pan Y, Chen Z. Vascular endothelial growth factor and microvessel density expression in giant cell tumor of bone. *Fudan University Journal of Medical Sciences.* 2003;30(3):239-42.

Papanastassiou I, Ioannou M, Papagelopoulos PJ, Arealis G, Mihas C, Iakovidou I, Demertzis N. P53 expression as a prognostic marker in giant cell tumor of bone: a pilot study. *Orthopedics.* 2010;33(5).

Park HR, Min K, Kim HS, Jung WW, Park YK. Expression of vascular endothelial growth factor-c and its receptor in osteosarcomas. *Pathol Res Pract.* 2008;204(8):575-82.

Peyromaure M, Camparo P, Badoual C, Descazeaud A, Dinh-Xuan AT. The expression of vascular endothelial growth factor is associated with the risk of cancer progression after radical prostatectomy. *BJU Int.* 2007;99(5):1150-3.

Potti A, Ganti AK, Foster H, Knox S, Hebert BJ, Tendulkar K, Sholes K, Koch M, Kargas S. Immunohistochemical detection of HER-2/neu, c-kit (CD117) and vascular endothelial growth factor (VEGF) overexpression in soft tissue sarcomas. *Anticancer Res.* 2004a;24(1):333-7.

Potti A, Ganti AK, Tendulkar K, Sholes K, Chitajallu S, Koch M, Kargas S. Determination of vascular endothelial growth factor (VEGF) overexpression in soft tissue sarcomas and the role of overexpression in leiomyosarcoma. *J Cancer Res Clin Oncol.* 2004b;130(1):52-6.

Prando A, Santos LA, Wallace S, Murray JA. Angiography in giant-cell bone tumors. *Radiology.* 1979;130(2):323-31.

Presta LG, Chen H, O'connor SJ, Chisholm V, Meng YG, Krummen L, Winkler M, Ferrara N. Humanization of an antivascular endothelial growth factor monoclonal antibody for the therapy of solid tumors and other disorders. *Cancer Res.* 1997;57(20):4593-9.

Rock M. Curettage of giant cell tumor of bone. Factors influencing local recurrences and metastasis. *Chir Organi Mov.* 1990;75(1 Suppl):204-5.

Rock MG, Pritchard DJ, Unni KK. Metastases from histologically benign giant-cell tumor of bone. *J Bone Joint Surg Am.* 1984;66(2):269-74.

Roux S, Quinn J, Pichaud F, Orcel P, Chastre E, Jullienne A, De Vernejoul MC. Human cord blood monocytes undergo terminal osteoclast differentiation in vitro in the presence of culture medium conditioned by giant cell tumor of bone. *J Cell Physiol.* 1996;168(3):489-98.

Ruka W, Rutkowski P, Kaminska J, Rysinka A, Steffen J. Alterations of routine blood tests in adult patients with soft tissue sarcomas: relationships to cytokine serum levels and prognostic significance. *Ann Oncol.* 2001;12(10):1423-32.

Scappaticci FA. Mechanisms and future directions for angiogenesis-based cancer therapies. *J Clin Oncol.* 2002;20(18):3906-27.

Senger DR, Galli SJ, Dvorak AM, Perruzzi CA, Harvey VS, Dvorak HF. Tumor cells secrete a vascular permeability factor that promotes accumulation of ascites fluid. *Science.* 1983;219(4587):983-5.

Shijubo N, Uede T, Kon S, Nagata M, Abe S. Vascular endothelial growth factor and osteopontin in tumor biology. *Crit Rev Oncog.* 2000;11(2):135-46.

Skobe M, Rockwell P, Goldstein N, Vosseler S, Fusenig NE. Halting angiogenesis suppresses carcinoma cell invasion. *Nat Med.* 1997;3(11):1222-7.



Song D, Meng T, Xu W, Hou T, Lin Z, Yin H, Li B, Zhou L, Wang T, Han S, Fan T, Miao W, Liu M, Luo J, Zhou W, Li Z, Xiao J. 5-Fluoruracil blocked giant cell tumor progression by suppressing osteoclastogenesis through NF-kappaB signals and blocking angiogenesis. *Bone*. 2015;78:46-54.

Steinbrech DS, Mehrara BJ, Saadeh PB, Chin G, Dudziak ME, Gerrets RP, Gittes GK, Longaker MT. Hypoxia regulates VEGF expression and cellular proliferation by osteoblasts in vitro. *Plast Reconstr Surg*. 1999;104(3):738-47.

Sulzbacher I, Birner P, Trieb K, Lang S, Chott A. Expression of osteopontin and vascular endothelial growth factor in benign and malignant bone tumors. *Virchows Arch*. 2002;441(4):345-9.

Taylor RM, Kashima TG, Knowles HJ, Athanasou NA. VEGF, FLT3 ligand, PIGF and HGF can substitute for M-CSF to induce human osteoclast formation: implications for giant cell tumour pathobiology. *Lab Invest*. 2012;92(10):1398-406.

Thomas D, Henshaw R, Skubitz K, Chawla S, Staddon A, Blay JY, Roudier M, Smith J, Ye Z, Sohn W, Dansey R, Jun S. Denosumab in patients with giant-cell tumor of bone: an open-label, phase 2 study. *Lancet Oncol*. 2010;11(3):275-80.

Tse LF, Wong KC, Kumta SM, Huang L, Chow TC, Griffith JF. Bisphosphonates reduce local recurrence in extremity giant cell tumor of bone: a case-control study. *Bone*. 2008;42(1):68-73.

Toi M, Kondo S, Suzuki H, Yamamoto Y, Inada K, Imazawa T, Taniguchi T, Tominaga T. Quantitative analysis of vascular endothelial growth factor in primary breast cancer. *Cancer*. 1996;77(6):1101-6.

Tubbs WS, Brown LR, Beabout JW, Rock MG, Unni KK. Benign giant-cell tumor of bone with pulmonar metastases: Clinical findings and radiologic appearance of metastases in 13 cases. *AJR Am J Roentgenol*. 1992;158(2):331-4.

Turcotte RE, Sim FH, Unni KK. Giant cell tumor of the sacrum. *Clin Orthop Relat Res.* 1993;(291):215-21.

Turcotte RE. Giant cell tumor of bone. *Orthop Clin North Am.* 2006;37(1):35-51.

Udagawa N, Takahashi N, Akatsu T, Tanaka H, Sasaki T, Nishihara T, Koga T, Martin TJ, Suda T. Origin of osteoclasts: mature monocytes and macrophages are capable of differentiating into osteoclasts under a suitable microenvironment prepared by bone marrow-derived stromal cells. *Proc Natl Acad Sci U S A.* 1990;87(18):7260-4.

van der Heijden L, Dijkstra PD, van de Sande MA, Kroep JR, Nout RA, van Rijswijk CS, Bovée JV, Hogendoorn PC, Gelderblom H. The clinical approach toward giant cell tumor of bone. *Oncologist.* 2014;19(5):550-61.

van der Heijden L, Van de Sande MA, Dijkstra PD. Soft tissue extension increases the risk of local recurrence after curettage with adjuvants for giant-cell tumor of the long bones. *Acta Orthop.* 2012;83(4):401-5.

Vander Griend RA, Funderburk CH. The treatment of giant-cell tumors of the distal part of the radius. *J Bone Joint Surg Am.* 1993;75(6):899-908.

Vermeulen PB, Gasparini G, Fox SB, Toi M, Martin L, Mcculloch P, Pezzella F, Viale G, Weidner N, Harris AL, Dirix LY. Quantification of angiogenesis in solid human tumors: an international consensus on the methodology and criteria of evaluation. *Eur J Cancer.* 1996;32A(14):2474-84.

Viswanathan S, Jambhekar NA. Metastatic giant cell tumor of bone: are there associated factors and best treatment modalities? *Clin Orthop Relat Res.* 2010;468(3):827-33.

Wang H, Gu J, Cai L. Relationship between vascular endothelial growth factor and prognosis of giant cell tumor of bone. *Med J Wuhan University.* 2005;26:4:517-19.

Warren RS, Yuan H, Matli MR, Gillett NA, Ferrara N. Regulation by vascular endothelial growth factor of human colon cancer tumorigenesis in a mouse model of experimental liver metastasis. *J Clin Invest.* 1995;95(4):1789-97.

Wei F, Liu X, Liu Z, Jiang L, Dang G, Ma Q, Dang L. Interferon Alfa-2b for recurrent and metastatic giant cell tumor of the spine: report of two cases. *Spine (Phila Pa 1976).* 2010;35(24):E1418-22.

Yasuda H, Shima N, Nakagawa N, Yamaguchi K, Kinosaki M, Mochizuki S, Tomoyasu A, Yano K, Goto M, Murakami A, Tsuda E, Morinaga T, Higashio K, Udagawa N, Takahashi N, Suda T. Osteoclast differentiation factor is a ligand for osteoprotegerin/osteoclastogenesis-inhibitory factor and is identical to TRANCE/RANKL. *Proc Natl Acad Sci U S A.* 1998;95(7):3597-602.

Yoon NH, Segal AB, Olshen MF, Brennan MF, Singer S. Circulating angiogenic factor levels correlate with extent of disease and risk of recurrence in patients with soft tissue sarcoma. *Ann Oncol.* 2004;15(8):1261-6.

Yudoh K, Kanamori M, Ohmori K, Yasuda T, Aoki M, Kimura T. Concentration of vascular endothelial growth factor in the tumor tissue as a prognostic factor of soft tissue sarcomas. *Br J Cancer.* 2001;84(12):1610-5.

Zhang J, Dong J, Yang Z, Ma X, Zhang J, Li M, Chen Y, Ding Y, Li K, Zhang Z. Expression of ezrin, CD44, and VEGF in giant cell tumor of bone and its significance. *World J Surg Oncol.* 2015;13:168.

Zheng MH, Xu J, Robbins P, Pavlos N, Wysocki S, Kumta SM, Wood DJ, Papadimitriou JM. Gene expression of vascular endothelial growth factor in giant cell tumors of bone. *Hum Pathol.* 2000;31(7):804-12.

Zhou Q, Zhu Y, Deng Z, Long H, Zhang S, Chen X. VEGF and emmprin expression correlates with survival of patients with osteosarcoma. *Surg Oncol.* 2011;20(1):13-9.

Zwolak P, Manivel JC, Jasinski P, Kirstein MN, Dudek AZ, Fisher J, Cheng EY. Cytotoxic effect of zoledronic acid-loaded bone cement on giant cell tumor, multiple myeloma, and renal cell carcinoma cell lines. *J Bone Joint Surg Am.* 2010;92(1):162-8

---

# ***APÊNDICE***

**Apêndice 1** – Casos que preencheram os critérios de inclusão

<b>Caso</b>	<b>Idade</b>	<b>Gênero</b>	<b>Ossos</b>	<b>Recidiva</b>	<b>Metástase</b>
1	26	M	Distal rádio D	N	N
2	48	M	Proximal ulna D	N	N
3	32	M	Proximal tíbia E	N	N
4	29	M	Distal fêmur D	N	N
5	19	F	Proximal úmero D	S	N
6	24	F	Distal rádio D	N	S
7	56	F	Proximal fíbula D	N	N
8	56	F	Distal rádio D	N	N
9	30	M	Proximal tíbia E	N	N
10	44	F	Proximal fíbula D	N	N
11	37	M	Proximal tíbia D	N	N
12	33	M	Distal rádio D	S	N
13	22	F	Sacro	NA	N
14	33	F	Distal fêmur D	S	N
15	48	F	Distal ulna D	S	N
16	28	M	Distal fêmur E	N	SE
17	20	M	Distal fêmur E	N	SE
18	37	F	Distal rádio D	N	S
19	43	F	Proximal tíbia E	N	N
20	21	M	Proximal fíbula E	N	N
21	26	M	Proximal tíbia E	N	N
22	19	F	1° Metacarpo E	S	N
23	26	M	2° Metacarpo D	N	N

**continua**

<b>Caso</b>	<b>Idade</b>	<b>Gênero</b>	<b>Osso</b>	<b>Recidiva</b>	<b>Metástase</b>
24	27	M	Tálus D	N	N
25	17	F	Proximal tíbia E	N	N
26	26	F	Íliaco E	NA	N
27	24	F	Proximal tíbia D	S	N
28	24	F	Proximal tíbia E*	N	N
29	28	F	Distal rádio E	S	N
30	22	F	Proximal tíbia D	S	N
31	39	M	Proximal úmero E	S	SE
32	55	M	Distal fêmur D	N	N
33	42	M	Calcâneo E	N	N
34	35	F	Distal fêmur D	N	N
35	16	F	Distal rádio D	N	N
36	31	F	Proximal tíbia E	N	N
37	25	F	Proximal tíbia E	N	N
38	49	F	5° Metatarso E	N	N
39	23	F	Distal tíbia E	S	N
40	13	F	Distal ulna E	N	N
41	24	M	Distal ulna E	N	N
42	32	M	Distal fêmur D	N	N
43	35	M	Distal fêmur E	N	N
44	20	F	Proximal fíbula D	N	N
45	53	F	Proximal úmero D	N	N
46	47	M	Proximal tíbia D	N	N
47	57	M	proximal tíbia D	N	N
48	39	M	Distal fêmur D	N	N

**continua**

<b>Caso</b>	<b>Idade</b>	<b>Gênero</b>	<b>Ossos</b>	<b>Recidiva</b>	<b>Metástase</b>
49	23	F	4º Metacarpo E	N	N
50	23	F	Distal fêmur D	N	N
51	28	M	Cabeça fêmur E	N	N
52	26	M	Proximal tíbia E	N	N
53	41	M	Íliaco E	N	N
54	36	M	Distal fêmur E	N	N
55	38	F	Distal ulna D	N	N
56	64	F	Proximal tíbia D	N	N
57	73	F	Proximal tíbia E	N	N
58	40	M	Proximal fêmur D	N	S
59	34	M	Proximal tíbia E	N	N
60	22	F	Distal rádio E	S	N
61	21	F	Proximal tíbia	N	N
62	38	F	Distal rádio E	N	N
63	28	M	Distal fêmur E	N	S
64	21	F	Distal ulna E	N	N
65	27	F	Proximal úmero D	N	N
66	62	F	Distal fêmur D	N	N
67	23	M	Distal fêmur D	N	N
68	53	F	Distal fêmur E	S	S
69	23	M	Distal tíbia E	N	N
70	39	M	Proximal tíbia E	N	N
71	31	F	Distal úmero E	S	N
72	20	F	Distal tíbia E	N	N
73	50	M	Proximal fêmur E	N	N

**continua**



<b>Caso</b>	<b>Idade</b>	<b>Gênero</b>	<b>Osso</b>	<b>Recidiva</b>	<b>Metástase</b>
74	35	M	Distal rádio E	N	N
75	25	M	Distal fêmur D	S	N
76	28	F	Distal rádio D	S	N
77	30	M	Distal fêmur D	N	SE
78	36	M	Proximal úmero D	S	SE
79	28	F	Proximal tíbia D	S	N
80	24	M	Distal fêmur E	N	SE
81	47	F	Proximal tíbia E	N	N
82	44	M	Distal fêmur E	N	N
83	74	M	Falange média 3º dedo pé E	N	SE
84	26	F	L4	N	SE
85	32	M	Proximal tíbia E	N	SE
86	60	M	Distal rádio D	S	SE
87	31	M	Proximal tíbia E	N	SE
88	18	F	Proximal tíbia D	S	SE
89	37	M	Distal fêmur E	N	N
90	18	M	Proximal tíbia D	S	N
91	47	F	Distal rádio D	S	S
92	20	F	Proximal tíbia D	S	N
93	46	M	Proximal tíbia E	N	N
94	31	F	1º Metatarso D	N	N
95	17	F	L3	N	N
96	20	M	Distal tíbia E	N	SE
97	27	F	Distal rádio E	N	N
98	19	M	Proximal fêmur D	N	SE

**continua**

<b>Caso</b>	<b>Idade</b>	<b>Gênero</b>	<b>Osso</b>	<b>Recidiva</b>	<b>Metástase</b>
99	23	F	Distal tíbia D	S	SE
100	21	F	Proximal tíbia D	N	N
101	30	F	Proximal fêmur D	N	SE
102	23	F	Distal tíbia D	N	N
103	22	F	Proximal tíbia D	N	N
104	38	M	Distal fêmur E	N	SE
105	30	F	Proximal tíbia E	N	S
106	34	M	Proximal tíbia E	N	SE
107	19	M	Proximal fêmur E	N	SE
108	17	M	Distal fêmur E	N	SE
109	36	F	Proximal tíbia D	N	SE
110	35	F	Distal fêmur E	N	SE
111	56	F	Proximal tíbia D	N	SE
112	15	F	Proximal tíbia D	N	SE
113	23	M	Distal fêmur D	N	SE
114	15	F	Distal rádio D**	N	N
115	34	F	Proximal tíbia E	N	SE
116	13	F	1° Metatarso E	N	SE
118	48	M	Distal fêmur E	N	SE
119	20	F	3° Metacarpo D	N	SE
120	24	F	Distal rádio D	N	SE
121	12	F	Sacro	NA	SE
122	26	M	Distal tíbia E	S	SE
123	22	F	Fíbula D***	S	SE
124	40	M	Distal fêmur D	N	N

**continua**

---

<b>Caso</b>	<b>Idade</b>	<b>Gênero</b>	<b>Osso</b>	<b>Recidiva</b>	<b>Metástase</b>
125	39	M	Distal ulna D	N	N
126	32	M	Distal fêmur E	N	N
127	41	M	Distal fêmur D	N	N

**conclusão**

F: feminino

M: masculino

N: não

S: sim

D: lado direito

E: lado esquerdo

SE: sem exames

NA: não se aplica (o caso não foi operado)

\*: o caso 28 teve TCG proximal na tíbia esquerda, depois proximal na tíbia direita, distal do fêmur direito e distal do fêmur esquerdo (multicêntrico)

\*\* : o caso 114 teve TCG no rádio inicialmente e depois na região proximal da fíbula direita (multicêntrico)

\*\*\* o caso 123 teve uma lesão inicialmente proximal na fíbula direita e depois distal na mesma fíbula